Case description

45 Jahre Frau. Sie tastet einen verschieblichen Mammatumor rechts. Das Ergebnis der durchgeführten Mammografie ist: BI-RADS IV.

Imagery

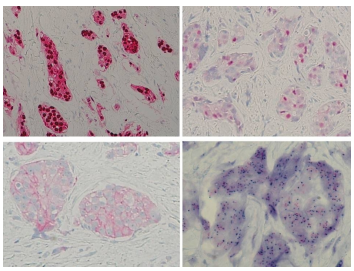

Mikroskopie - Histologie (Immunhistochemie & CISH)

177_Immun und CISH_fall_73-2

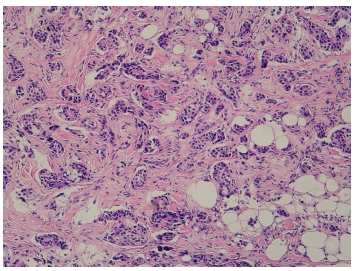

Mikroskopie - Histologie

177_Mikroskopie_fall_73-1

Questions about the case

1. Welcher histologische Mammakarzinomtyp ist auf der Aufnahme "Mikroskopie" zu sehen?

   A. Duktales Mammakarzinom

   B. Lobuläres Mammakarzinom

   C. Medulläres Mammakarzinom

   D. Gallertkarzinom der Mamma

   E. Inflammatorisches Mammakarzinom

2. Welche Zuordnung bezüglich der Aufnahme 'Immunhistochemie & CISH' ist richtig?

   A. links oben: Oestrogenrezeptor immunhistochemisch

   B. rechts oben: Progesteronrezeptor immunhistochemisch

   C. links unten: HER-2/neu-Expression immunhistochemisch

   D. rechts unten: HER-2/neu-Amplifikation mittels CISH

   E. Alle Aussagen sind richtig.

3. Welche Aussage bezüglich des Mamma-Karzinoms ist richtig?

   A. Das Mamma-Karzinom ist der 2. häufigste Tumor der Frau

   B. Mamma-Karzinome kommen nur bei Frauen vor

   C. Erkranken Männer an einem Mamma-Karzinom werden sie nicht in der Gynäkologie sondern der Urologie betreut

   D. Für die Prognose der PatientInnen ist vor allem das Stadium und die Biologie der Erkrankung von Beteutung

   E. Das mittlere Erkrankungsalter liegt bei ca. 48 Jahren

4. Welche Aussage zur Therapie des Mamma-CA ist falsch?

   A. Die Operation, die Bestrahlung und die medikamentöse Tumortherapie sind Bestandteile der Therapie des Mamma-CA bei der Frau

   B. Das fern metastasierte Mamma-CA der Frau wird bevorzugt durch eine systemisch-medikamentöse Therapie behandelt

   C. Das inflammatorische Mamma-CA kann nur in palliativer Intention behandelt werden

   D. Im lokal fortgeschrittenen Stadium mit cN+ sollte einer Operation (BET oder Mastektomie) eine neoadjuvante medikamentöse Therapie vorangeschaltet werden.

   E. Eine adjuvante Bestrahlung ist in jedem kurativen Stadium beim Mamma-CA der Frau sinnvoll.

Diagnosis of the case

1,7 cm im Durchmesser großes duktales Mammakarzinom rechts.
TMN-Klassifikation nach UICC 2002: pT1c, pN0 (sn) (0/3), cM0, G2, R0.

Prädiktive Tumormarker:
Oestrogenrezeptor: 90% positiv, Remmele-Score 12/12
Progesteronrezeptor: 20% positiv, Remmele-Score 3/12
HER-2/neu-Expression: fraglich positiv (Score 2+)
HER-2/neu-Amplifikation nach CISH: positiv

Diagnosis - ICD10

Chapter	ICD-10	Diagnosis	In picture	Comment
II. Neubildungen	C50.9	Mammakarzinom	TBD	TBD

Correct answers to the questions

1. (A), 2. (E), 3. (D), 4. (C),

Questions about the case with comments

A. Falsch! Das Mamma-Karzinom ist sogar der häufigste Tumor der Frau.

B. Auch Männer können ein Mamma-Karzinom aufweisen.

C. Falsch! Auch Männer mit Mamma-CA können in der Gynäkologie betreut werden.

D. Richtig!

E. Nein, das mittlere Erkankungsalter liegt bei ca. 65 Jahren.

A. Richtig! Gefragt ist jedoch nach der Falschantwort.

B. Richtig! Gefragt ist jedoch nach der Falschantwort.

C. Genau, diese Aussage ist falsch! Das inflammatorische Mamma-CA stellt zwar eine agressive Form des Mamma-CA dar, es gibt jedoch auch kurative Ansätze.

D. Richtig! Gefragt ist jedoch nach der Falschantwort.

E. Richtig und zwar immer postoperativ! Gefragt ist jedoch nach der Falschantwort.