Case description

45-jähriger Mann. Nach eigenen Angaben sei er nie krank gewesen.

Bei der körperlichen Untersuchung fallen einerseits seine dünnen Extremitäten, andererseits sein großer Bauchumfang auf. Außerdem fällt eine Gynäkomastie auf. Sie inspizieren den Mundraum.

Imagery

Makroskopie

277_Bild-1_fall-0169-1

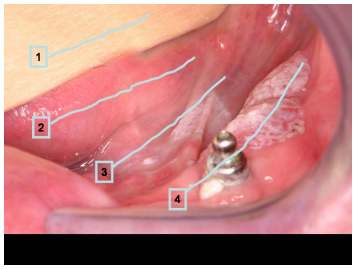

Makroskopie - Nummerierung 1

277_Bild-2_fall-0169-2

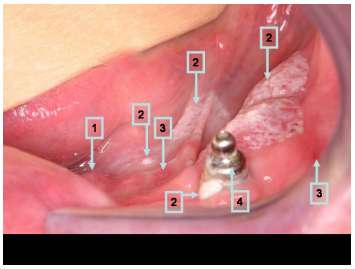

Makroskopie - Nummerierung 2

277_Bild-3_fall-0169-3

Questions about the case

1. Welche Aussage zur Nummerierung ist nicht richtig?

   A. 1 zeigt auf einen Holzspatel.

   B. 2 zeigt auf den Zungengrund.

   C. 3 zeigt auf den Mundboden.

   D. 4 zeigt auf den Alveolarkamm.

   E. 4 zeigt auf den Unterkieferast.

2. Welche Aussage zu den im Bild gezeigten Veränderungen ist richtig?

   A. Man sieht Wickham-Streifen.

   B. Die weißlichen Veränderungen lassen an erster Stelle an einen Lichen ruber planus denken.

   C. Eine Candida-Besiedlung kommt differentialdiagnostisch in Frage.

   D. Es sind konfluierende Bläschen im Rahmen einer Herpesinfektion zu erkennen.

   E. Alle Aussagen sind falsch.

3. Welche Aussage zu den Nummerierungen ist richtig?

   A. 1 zeigt auf die Einmündung des Ausführungsganges der Glandula submandibularis.

   B. Bei einem Befund, wie ihn Nummer 2 zeigt, besteht der Verdacht auf eine Leukoplakie.

   C. Bei einem Befund, wie ihn Nummer 3 zeigt, besteht der Verdacht auf eine Entzündung.

   D. 4 zeigt auf ein Implantat zum Ersatz des Zahnes 33.

   E. Alle Aussagen sind richtig.

4. Welche Aussage zur Leukoplakie ist nicht richtig?

   A. Die Leukoplakie ist ein klinischer Befund.

   B. Die Leukoplakie kann histologisch einer verstärkten Verhornung entsprechen.

   C. Die Leukoplakie kann histologisch einer verstärkten Parakeratose entsprechen.

   D. Eine Differenzierungsstörung im Plattenepithel der Mundschleimhaut geht von den mittleren Plattenepithelschichten aus.

   E. In der Tiefe einer Leukoplakie kann bereits ein invasives Plattenepithelkarzinom vorliegen.

5. Welche Aussage ist nicht richtig?

   A. Plattenepithelkarzinome im Mund sind häufig multizentrische Tumoren.

   B. Der Zungengrund ist eine häufige Lokalisation für ein Plattenepithelkarzinom des Mundes.

   C. Der Mundboden ist eine häufige Lokalisation für ein Plattenepithelkarzinom des Mundes.

   D. Der erste befallene Lymphknoten bei einem invasiven Plattenepithelkarzinom des Mundes liegt submental.

   E. Alle Aussagen sind falsch.

Diagnosis of the case

Klinische Verdachtsdiagnose: Multizentrische Leukoplakie der Mundschleimhaut, Leberzirrhose bei Alkoholabusus

Histologische Diagnose: Verruköses Carcinoma in situ (Ackerman-Tumor) des Mundbodens.

Diagnosis - ICD10

Chapter	ICD-10	Diagnosis	In picture	Comment
II. Neubildungen	C04.9	Mundbodenkarzinom	TBD	TBD
XI. Krankheiten des Verdauungssystems	K13.2	Mundhöhlenleukoplakie	TBD	TBD

Correct answers to the questions

1. (B), 2. (E), 3. (E), 4. (D), 5. (E),

Questions about the case with comments