Case description

68 Jahre alte Frau. Sie geht zur Darmspiegelung im Rahmen ihrer Krebsvorsorgeuntersuchung. Der Internist bemerkt bei der ergänzenden sonografischen Untersuchung des Abdomens einen auffälligen Befund.

Imagery

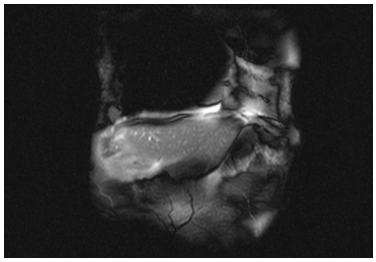

Bildgebung - koronar

Image00001

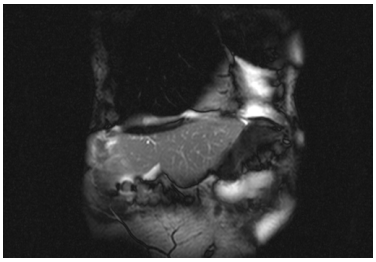

Bildgebung - koronar

Image00002

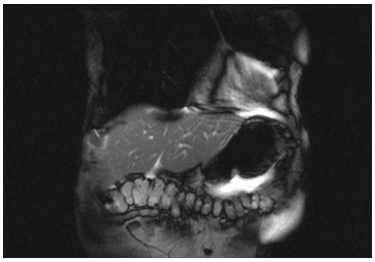

Bildgebung - koronar

Image00003

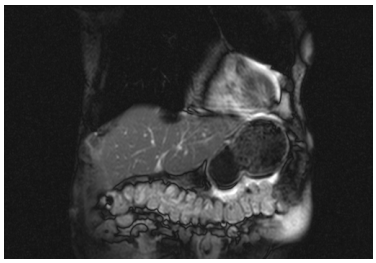

Bildgebung - koronar

Image00004

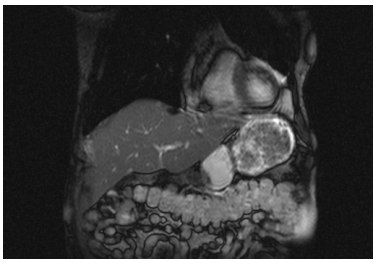

Bildgebung - koronar

Image00005

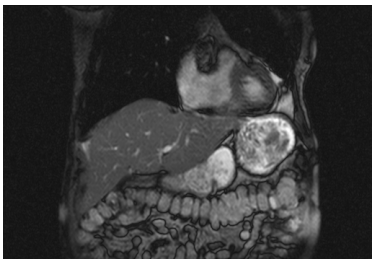

Bildgebung - koronar

Image00006

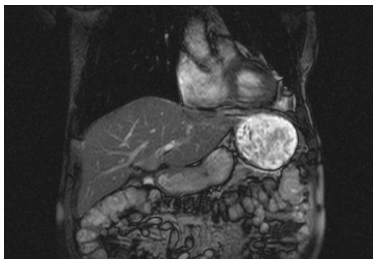

Bildgebung - koronar

Image00007

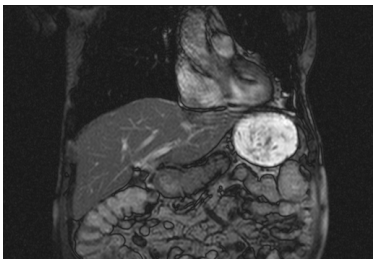

Bildgebung - koronar

Image00008

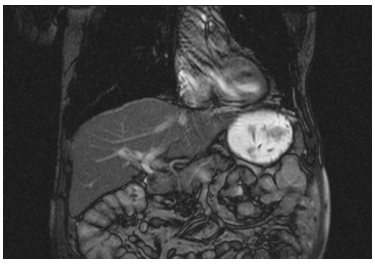

Bildgebung - koronar

Image00009

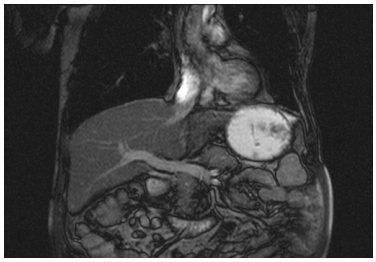

Bildgebung - koronar

Image00010

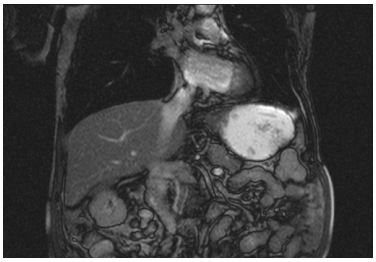

Bildgebung - koronar

Image00011

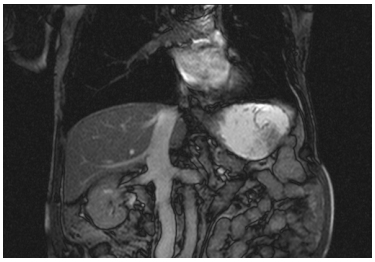

Bildgebung - koronar

Image00012

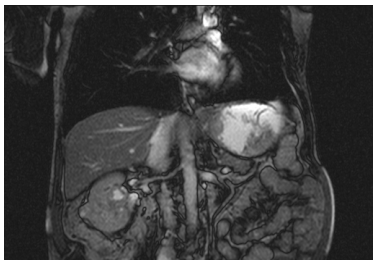

Bildgebung - koronar

Image00013

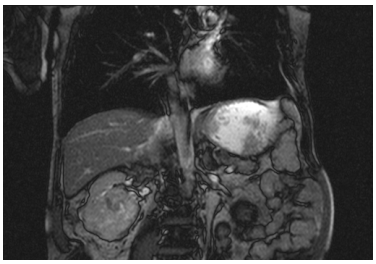

Bildgebung - koronar

Image00014

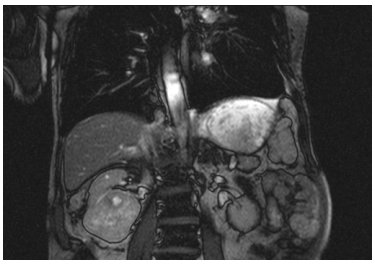

Bildgebung - koronar

Image00015

Bildgebung - koronar

Image00016

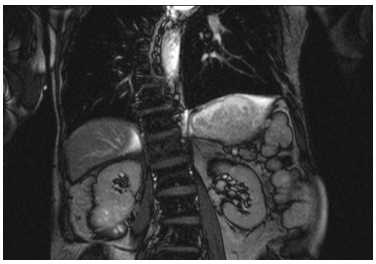

Bildgebung - koronar

Image00017

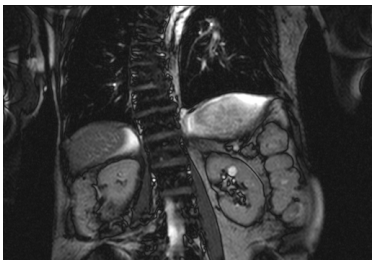

Bildgebung - koronar

Image00018

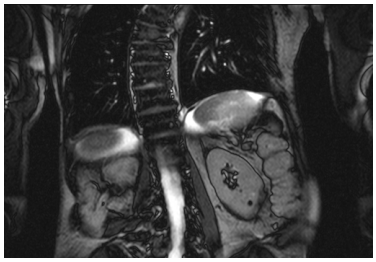

Bildgebung - koronar

Image00019

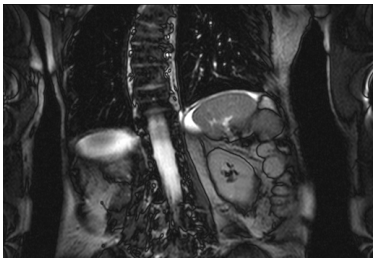

Bildgebung - koronar

Image00020

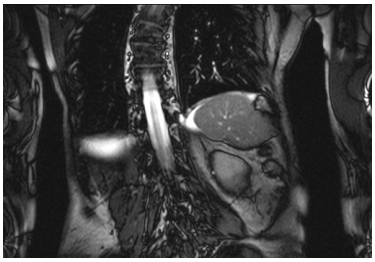

Bildgebung - koronar

Image00021

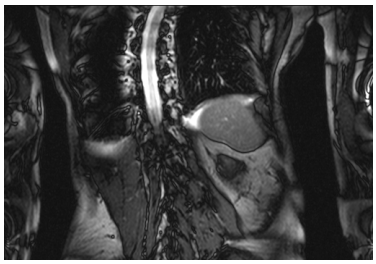

Bildgebung - koronar

Image00022

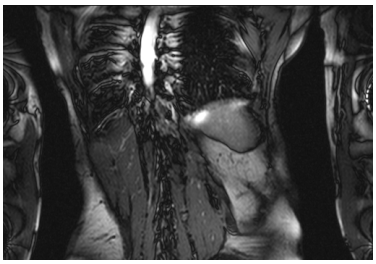

Bildgebung - koronar

Image00023

Questions about the case

1. Welche bildgebende Untersuchung des Abdomens wird gezeigt?

   A. Sonografie

   B. Computertomogramm

   C. Magnetresonanztomogramm

   D. Röntgendurchleuchtung

   E. Positronenemissionstomogramm

2. Welche Aussage ist richtig?

   A. Ein Vorteil der abdominalen Sonografie ist die leichte Durchführbarkeit.

   B. Ein Nachteil der abdominalen Sonografie ist die schlechte Auflösung tieferer Strukturen bei adipösen Patienten.

   C. Ein Vorteil der Computertomografie mit intravenöser Kontrastmittelgabe ist die exzellente anatomische Darstellung einzelner Strukturen.

   D. Ein Nachteil der Computertomografie mit intravenöser Kontrastmittelgabe ist, dass sie bei eingeschränkter Nierenfunktion nicht durchgeführt werden kann.

   E. Alle Aussagen sind richtig.

3. Welche Aussage ist richtig?

   A. Die Vena cava inferior ist in der Schicht 12 am besten zu sehen.

   B. Die Vena portae ist in der Schicht 10 am besten zu sehen.

   C. Die Milz ist in den Schichten 19-23 am besten zu sehen.

   D. Der Tumor in der rechten Niere ist in den Schichten 12-18 am besten zu sehen.

   E. Alle Antworten sind richtig.

4. Welche Aussage ist nicht richtig?

   A. Das Angiomyolipom ist der häufigste mesenchymale Nierentumor.

   B. Das klarzellige Nierenzellkarzinom ist der häufigste maligne epitheliale Tumor der Niere.

   C. Das Onkozytom ist der häufigste gutartiger epithelialer Tumor der Niere.

   D. Beim von-Hippel-Lindau-Syndrom entstehen klarzellige Nierenzellkarzinome.

   E. Das Urothelkarzinom des Nierenbeckens gehört embryologisch zur Nierenanlage.

Diagnosis of the case

Bildgebende Diagnose:
Nierentumor rechts.

Histologische Diagnose nach Nephrektomie:
Klarzelliges Nierenzellkarzinom.
UICC-Stadium (2010):
pT1b, pN0 (02), pMX, G2, L0, V0, R0

Diagnosis - ICD10

Chapter	ICD-10	Diagnosis	In picture	Comment
II. Neubildungen	C64	Nierenzellkarzinom	TBD	TBD

Correct answers to the questions

1. (C), 2. (E), 3. (E), 4. (E),

Questions about the case with comments