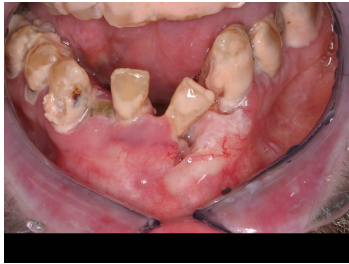

## Case description

**53 Jahre alter Alkoholiker.** Er wird von einem Zahnartzkollegen an die Mund-, Zahn-, und Kieferchirurgie überwiesen. Er selbst kann nicht genau sagen, dass ihm jemals etwas Besonderes in seinem Mund aufgefallen wäre.

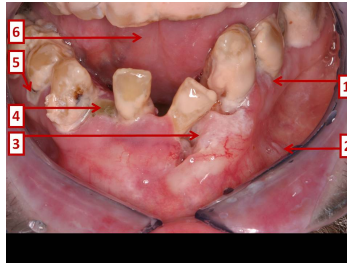
Sein Körpermassenindex (BMI) beträgt 16,7 kg/m<sup>2</sup>.

## Imagery



Makroskopie - Bild 1

**Fall-00219-1**



Makroskopie - Bild 2

**Fall-00219-2**

## Questions about the case

1. Welche Aussage zu den gezeigten Veränderungen im Mund trifft zu?
  - A. 1 ist wahrscheinlich abwischbar.
  - B. 2 ist wahrscheinlich abwischbar.
  - C. 3 ist wahrscheinlich abwischbar.
  - D. 3 respektiert die Mittellinie nicht.
  - E. 5 zeigt eine andere Veränderung als 1.
  
2. Welche Aussage zu der makroskopischen Nummerierung ist wahrscheinlich richtig?
  - A. 1 ist eine Leukoplakie.
  - B. 2 ist eine Leukoplakie.
  - C. 3 ist ein Plattenepithelkarzinom.
  - D. 4 ist ein Ulkus.
  - E. Alle Antworten sind richtig.
  
3. Welche Aussage ist nicht richtig?
  - A. Der Patient ist ein Alkoholiker.
  - B. Der Patient hat über längere Zeit keine Mundhygiene betrieben.
  - C. Wenn die mit 3 nummerierte Läsion einem Plattenepithelkarzinom entspricht, befindet sich die zuerst befallene Lymphknotenstation am Mundboden.
  - D. Für ein Plattenepithelkarzinom der Mundschleimhaut ist kein hinweisender Tumormarker verfügbar.
  - E. 'Feldkanzerisierung' bedeutet, dass die Schleimhaut an mehreren Stellen synchron und metachron entarten kann.

4. Wie würden Sie bei diesem Patienten therapeutisch zunächst vorgehen?
- A. Alleinige Bestrahlung.
  - B. Alleinige zytostatische Therapie.
  - C. Alleinige Operation.
  - D. Neoadjuvante Radiochemotherapie und Operation
  - E. Vor Beginn einer Therapie abwarten, bis die Diagnose bioptisch bestätigt wird.

## Diagnosis of the case

Alkoholabusus, äußerst schlechte Mundhygiene, multiple Leukoplakien der Mundschleimhaut, Plattenepithelkarzinom im anterioren Mundboden.

## Diagnosis - ICD10

Chapter	ICD-10	Diagnosis	In picture	Comment
XI. Krankheiten des Verdauungssystems	K13.2	Mundhöhlenleukoplakie	TBD	TBD
II. Neubildungen	C04.0	Karzinom des vorderen Teils des Mundbodens	TBD	TBD
V. Psychische und Verhaltensstörungen	F10.2	Chronischer Alkoholabusus	TBD	TBD

## **Correct answers to the questions**

1. (D), 2. (E), 3. (C), 4. (E),

## **Questions about the case with comments**