Case description

74 Jahre alter Patient. Vor 8 Jahren bemerkte er, dass sein Urin auffällig rot war, teilweise sogar mit flockigen Blutkoageln. Die damals durchgeführte bioptische Untersuchung ergab folgendes Ergebnis: pTa, G1.

Seitdem wurde der gleiche Eingriff (TUR-B) bei ihm dreimal wiederholt.

Imagery

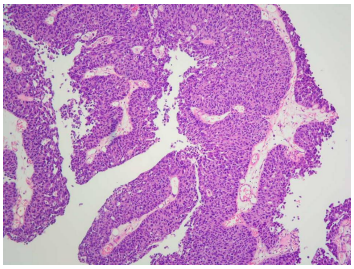

Mikroskopie - Histologiepräparat TUR-B

Fall-00222

Questions about the case

1. Welche Aussage zur TUR ist nicht richtig?

   A. TUR ist die Abkürzung für eine transurethrale Resektion.

   B. Bei der TUR-B wird eine transurethrale Resektion aus der Harnblase durchgeführt.

   C. Bei der TUR-P wird eine transurethrale Resektion aus der Prostata durchgeführt.

   D. Der Eingriff wird unter Sichtkontrolle durchgeführt.

   E. Bei der TUR-B wird eine Vollwandresektion entnommen.

2. Welche Aussage ist nicht richtig?

   A. Ein pTa-Tumor ist ein papilläres, nicht invasives Transitionalzell- oder Urothelkarzinom.

   B. Wenn „A“ richtig ist, ist pTa im Prinzip ein in-situ-Transitionalzell- oder Urothelkarzinom.

   C. Bei pTa bezieht sich „a“ auf ein Adenom der Transitionalzelle oder des Urothels.

   D. Bei pTa besteht keine Gefahr auf ein lymphogene oder hämatogene Metastase.

   E. pTis ist ein flaches in-situ-Transitionalzell- oder Urothelkarzinom.

3. Welche Aussage ist richtig?

   A. Ein pTa-Tumor neigt zum Rezidiv.

   B. Ein pTa-Tumor kann über mehrere Jahre als ein pTa-Tumor mit einer G3 Differenzierung bestehen.

   C. pTa ist im Urin durch die abgeschilferten Tumorzellen leicht zu diagnostizieren.

   D. pTis ist in der Regel ein G1-Karzinom.

   E. Die Tumorzellen in der Urinzytologie aus einem pTis sind von den Tumorzellen aus einem pTa schwierig zu differenzieren.

4. Welche Aussage ist richtig?

   A. Die Prädilektionsstelle eines pTa-Tumors ist das Trigonum vesicae.

   B. Die Prädilektionsstelle eines pTis-Tumors ist vergleichbar mit einem pTa-Tumor.

   C. Der Rand eines pTa-Tumors kann bei der TUR-B nur schwer eingeschätzt werden.

   D. Der Rand eines pTis-Tumors lässt sich bei der TUR-B leicht einschätzen.

   E. Ein pTa-Tumor kann eine Hydronephrose verursachen.

Diagnosis of the case

Histologische Diagnose zur aktuellen TUR-B: Anteile eines papillären, nicht-invasiven, mäßig differenzierten Transitionalzell- oder Urothelkarzinoms: pTa, G2.

Diagnosis - ICD10

Chapter	ICD-10	Diagnosis	In picture	Comment
II. Neubildungen	C68.9	Urothelkarzinom	TBD	TBD

Correct answers to the questions

1. (E), 2. (C), 3. (A), 4. (E),

Questions about the case with comments

E. Bei der TUR-B wird eine Kürettage der Mukosa und Submukosa durchgeführt.

C. Unter Adenomen versteht man gutartige Tumoren, die vom Drüsenepithel ausgehen und entarten können. Bei pTa weist 'a' darauf hin, dass aus einem pTa-Tumor mit der Zeit ein invasives Karzinom entstehen kann.

B. Bei G3-Differenzierung ist die Gefahr auf Invasivität sehr stark erhöht.

C. Dadurch, dass die pTa-Tumoren in der Regel eine hohe Differenzierung aufweisen (G1), sind die Tumorzellen von abgeschilferten normalen Urothelien nicht zuverlässig zu unterscheiden.

D. Die pTis-Tumoren sind in der Regel G3-Tumoren.

E. Die pTa-Tumoren sind in der Regel G1-Tumoren und die pTis-Tumoren G3-Tumoren, so dass die G3-Tumoren im Urin zytologisch von den normalen oder gutdifferenzierten Urothelien verlässlich zu unterscheiden sind.