Case description

78-jähriger Patient. Aufgrund starker Rückenschmerzen wird er in die Notaufnahme gebracht. Die Schmerzen waren unmittelbar nach einer unglücklichen Bewegung aufgetreten und sind nun drückend/stechend im Bereich der unteren Brustwirbelsäule lokalisiert. Außerdem strahlen sie von dorsal nach ventral aus. In Ruhe gibt er Schmerzen mit einem Wert von 5 der numerischen Rating-Skala (NRS 1-10) als noch erträglich an. Bei Bewegung steigen die Schmerzen auf einen Wert von NRS 8-9, so dass der Patient kaum mobilisiert werden kann. Neben einer langjährigen rheumatoiden Arthritis sind keine weiteren Erkrankungen bekannt. Bereits seit einigen Jahren bestehen starke Rückenschmerzen, die mit hochpotenten Opioiden behandelt wurden. Er erhält aktuell ein Fentanyl-Schmerzpflaster in einer Dosierung von 50 µg/h (entspricht etwa 120 mg Morphin p.o./d) sowie seit vielen Jahren bereits ein Cortison-Präparat zur Therapie der rheumatoiden Arthritis.

Die körperliche Untersuchung zeigt einen Klopfschmerz etwa in Höhe des 11. Brustwirbels. Es liegen keine sensiblen oder motorischen Störungen vor.

Imagery

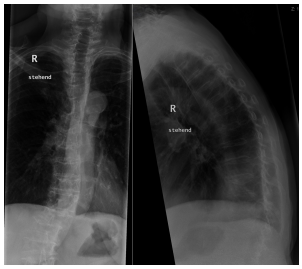

Bildgebung - Röntgen Wirbelsäule ap/seitlich

Ro-BWK11_ap-seitl_2015061015

Questions about the case

1. Welche Ursache liegt den neu aufgetretenen Schmerzen am wahrscheinlichsten zu Grunde?

   A. Akuter Bandscheibenvorfall

   B. Wirbelkörperfraktur

   C. Akuter Myokardinfarkt

   D. Lungenarterienembolie

   E. Akute Pankreatitis

2. Welche der folgenden Maßnahmen ist nun am wenigsten indiziert?

   A. Sofortige operative Stabilisierung (Spondylodese)

   B. Lokales Mieder (Korsett) zur Entlastung und Erleichterung der Mobilisation

   C. Einleitung einer Osteoporose-Diagnostik

   D. Anpassung der Schmerzmedikation (Gabe eines Nicht-Opioides unter „Magenschutz“, titrierte Gabe eines kurzwirksamen starken Opioids in akuten Phasen)

   E. Physiotherapeutische Maßnahmen

3. Welche der folgenden Einschätzungen trifft nicht zu?

   A. Der Patient ist vital gefährdet.

   B. Eine Überwachung der Sauerstoffsättigung auf Normalstation für die nächsten Stunden ist unzureichend.

   C. Bei erneuter Verschlechterung der respiratorischen Situation sollte der Patient auch zum Atmen aufgefordert werden.

   D. Das Schmerzpflaster sollte sofort entfernt werden.

   E. Nach Entfernung des Pflasters lässt die Opioidwirkung in 1-2h vollständig nach.

4. Der Stationsarzt verlegt den Patienten zur Überwachung auf die Intensivstation. Welche der folgenden Maßnahmen ist hier nicht indiziert?

   A. Bestimmung des arteriellen Partialdrucks des CO2

   B. Fraktionierte intravenöse Gabe von Naloxon, um die Atemfrequenz zu stabilisieren und eine Schmerzexazerbation zu vermeiden.

   C. Endotracheale Intubation mittels Ileuseinleitung (Rapid sequence induction, RSI), um die respiratorische Insuffizienz durch maschinelle Beatmung auszugleichen.

   D. Vor der Rückverlegung auf die Normalstation sollte die Dosierung des Opioids adaptiert bzw. reduziert werden.

   E. Ständige Pulsoxymetrie

Diagnosis of the case

Opioid-Überdosierung im Rahmen einer Wirbelkörperfraktur Behandlung.

Diagnosis - ICD10

Chapter	ICD-10	Diagnosis	In picture	Comment
XIX. Verletzungen, Vergiftungen und bestimmte andere Folgen äußerer Ursachen	T50.9	Arzneimittelüberdosierung	TBD	TBD
XIX. Verletzungen, Vergiftungen und bestimmte andere Folgen äußerer Ursachen	T08.0	Wirbelkörperfraktur	TBD	TBD

Correct answers to the questions

1. (B), 2. (A), 3. (E), 4. (C),

Questions about the case with comments

A. Der radikuläre Schmerzcharakter passt prinzipiell gut zu einem akuten Bandscheibenvorfall, jedoch würde dieser häufiger im Bereich der Lenden- oder Halswirbelsäule auftreten. Bandscheibenvorfälle an der BWS sind eher selten.

B. Die langjährige Cortison-Therapie stellt einen Risikofaktor für Osteoporose und konsekutiv auftretenden pathologischen Frakturen dar. Diese treten – wie hier geschildert – typischerweise ohne adäquates Trauma auf.

C. Der von Mobilisation stark abhängige Schmerzverlauf sowie der radikuläre Schmerzcharakter sprechen eher gegen einen Myokardinfarkt, gleichwohl diese Differentialdiagnose bedacht werden sollte.

D. Der von Mobilisation stark abhängige Schmerzverlauf sowie der radikuläre Schmerzcharakter sprechen eher gegen einen durch eine Lungenarterienembolie ausgelösten thorakalen Schmerz. Dennoch sollte differentialdiagnostisch auch an eine Lungenarterienembolie gedacht werden.

E. Im Rahmen einer akuten Pankreatitis stehen neben den gürtelförmigen viszeralen Schmerzen im Bereich des Oberbauches vor allem auch Übelkeit, Erbrechen und reduzierter Allgemeinzustand im Vordergrund.

A. Da es sich um eine stabile Fraktur ohne Hinterkantenbeteiligung des Wirbelkörpers handelt und kein neurologisches Defizit vorliegt, besteht zunächst auch keine Indikation für eine sofortige bzw. dringliche Operation. Vorrangig sollte der Patienten einer ausreichenden Schmerztherapie zugeführt werden. Hierfür sollte zunächst versucht werden mit einem Nicht-Opioidanalgetikum (z.B. Diclofenac oder Ibuprofen, additiv einen Protonen-Pumpen-Inhibitor zum „Magenschutz“!) als Basismedikation die Schmerzen in Ruhe zu behandeln sowie in akuten Schmerzphasen ein kurzwirksames hochpotentes Opioid zu applizieren. Darüber hinaus sollte der betreffende Wirbelsäulenabschnitt kurzfristig (Mieder, Korsett) aber auch langfristig (Muskelaufbau durch Physiotherapie) gestärkt bzw. stabilisiert werden, um schmerzhafte Bewegungen zu vermeiden. Zur Behandlung der zugrunde liegenden Erkrankung, der Osteoporose, sind zunächst eine weiterführende Diagnostik und gegebenenfalls eine Umstellung der Vormedikation angezeigt.

E. Die beschriebene Symptomatik zeigt eine vitale Gefährdung des Patienten im Sinne einer respiratorischen Insuffizienz und ist typisch für eine Opioid-Überdosierung. Daher muss die Exposition gegenüber dem Opioid sofort unterbrochen werden und das Pflaster entfernt werden. Bei transdermaler Applikation verbleibt (je nach Wirkstoff) jedoch eine relevante Dosis noch für ca. 12 bis 24 Stunden im subkutanen Fettgewebe, so dass Patienten mit vitaler Gefährdung (entsprechend der Wirkdauer) für mindestens 24 Stunden auf einer Intensivstation oder einer Intermediate-Care-Station mittels Monitoring der Sauerstoffsättigung überwacht werden müssen. Erweckbare Patienten mit Apnoeneigung nach einer Opioidgabe können durch Ansprache regelmäßig zum Atmen angeregt werden (Kommandoatmung), wodurch sich eine Hypoxie neben der Sauerstoff-Vorlage ebenfalls vermeiden lässt.

A. Da unter einer Opioid-bedingten Atemdepression neben einer Hypoxie auch eine Hyperkapnie mit respiratorischer Azidose auftreten kann, sollten Sie mithilfe einer arteriellen Blutgasanalyse (BGA) neben der Oxygenierung auch die Dekarboxylierung des Blutes beurteilen. Darüberhinaus lassen sich durch die Auswertung der BGA auch die Auswirkungen einer respiratorischen Insuffizienz auf den Säure-Base-Haushalt einschätzen.

C. Die Opioid-induzierte Atemdepression lässt sich bei einem noch erweckbaren Patienten zum einen mittels Komandoatmung vor allem aber mittels Naloxon-Gabe zügig und einfach aufheben. Die erheblichen Risiken einer endotrachealen Intubation mit oder ohne Ileuseinleitung sowie anschließender maschineller Beatmung können hierdurch vermieden werden. Gegebenenfalls kann neben der Sauerstoffvorlage via Puritan-Maske, ein nasopharyngealer (Wendl-) bzw. oropharyngealer (Guedel-) Tubus platziert oder eine assistierte Beutel-Maskenbeatmung bis zum Wirkungseintritt des Naloxons durchgeführt werden (siehe Fall „Airwaymanagement“). Um eine erneute Überdosierung im Verlauf zu vermeiden, sollte die Opioiddosierung selbstverständlich angepasst bzw. reduziert werden.