## Case description

Bei einem **78-jährigen Patienten** bemerken Sie eine kutane Veränderung des rechten Ohres. Der Patient berichtet, dass beim Kratzen an der Läsion häufig Schorf abfällt und manchmal eine kleine Blutung einsetzt. Über Schmerzen berichtet er nicht.

## Imagery

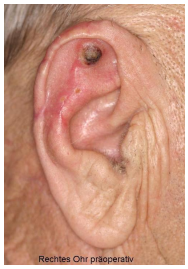


Makroskopie - präoperativ

**ZMK-2010-SS-Fall 2-Woche-Makroskopie-pra(...)**

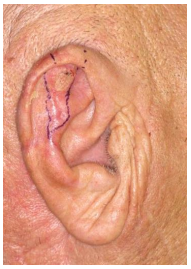

Makroskopie - operativ (Resektionsgrenzen)

**ZMK-2010-SS-Fall 2-Woche-Operation-1**

Makroskopie - operativ (Resektion)

**ZMK-2010-SS-Fall 2-Woche-Operation-2**

Makroskopie - operativ (Rekonstruktion)

**ZMK-2010-SS-Fall 2-Woche-Operation-3**

## Questions about the case

1. Welche Fragen erscheinen Ihnen für die Erhebung der speziellen Anamnese besonders wichtig?

   A. Welchen Beruf haben Sie früher ausgeübt?

   B. Waren Sie zeitlebens während Ihres Berufes oder in Ihrer Freizeit häufig im Freien tätig?

   C. Wann haben Sie diese Veränderung bemerkt?

   D. Sind Ihnen an anderen Körperstellen ähnliche Veränderungen aufgefallen?

   E. Alle Aussagen treffen zu.

2. Wie lautet Ihre Verdachtsdiagnose?

   A. Melanom

   B. Neurofibrom

   C. Basalzellkarzinom

   D. Atherom

   E. Naevuszellnaevus

3. Welche Aussage zum Basalzellkarzinom trifft zu?

   A. Es wird durch UV-B-Strahlen hervorgerufen.

   B. Es entsteht aus den Haarfollikelzellen.

   C. Eine hämatogene Streuung ist häufig.

   D. Das Basalzellkarzinom ist eine gutartige Veränderung.

   E. Das Basalzellkarzinom kommt gehäuft im Kindes- und Jugendalter vor.

4. Welche Erscheinungsformen des Basalzellkarzinoms kennen Sie?

    A. Nodulär-ulzerierend

    B. Ulcus terebrans

    C. Ulcus rodens

    D. Sklerodermiform

    E. Alle Aussagen sind richtig.

5. Welche Körperregionen sind am häufigsten vom Basalzellkarzinom betroffen?

    A. Körperstamm

    B. Retroaurikulär- und Okzipitalregion

    C. Hals

    D. Nasenrücken, Ohrmuschel, Wangenregion und Haaransatz

    E. Columella

6. Welche Therapie würden Sie bei der Diagnose eines Basalzellkarzinoms am ehesten erwägen?

    A. Vollständige Resektion der Veränderung unter mikrographischer Kontrolle sowie die Rekonstruktion des Gewebedefektes

    B. Selektive Lymphknotendissektion auf der betroffenen Halsseite

    C. Chemotherapie

    D. Lokale Strahlentherapie

    E. Laserchirurgische oberflächliche Dermabrasion

## Diagnosis of the case

Rezidiv eines oberflächlichen Basalzellkarzinoms der Ohrmuschel.

## Diagnosis - ICD10

| Chapter | ICD-10 | Diagnosis | In picture | Comment |
|---|---|---|---|---|
| II. Neubildungen | C44.9 | Basaliom | TBD | TBD |
| II. Neubildungen | C44.3 | Gesichtsbasaliom | TBD | TBD |
| II. Neubildungen | C44.2 | Ohrbasaliom | TBD | TBD |
| XVIII. Symptome und abnorme klinische und Laborbefunde, die anderenorts nicht klassifiziert sind | R23.8 | Hautveränderung | TBD | TBD |
| XII. Krankheiten der Haut und der Unterhaut | L57.0 | Aktinische Keratose | TBD | TBD |

## Correct answers to the questions

1. (E), 2. (C), 3. (B), 4. (E), 5. (D), 6. (A),

## Questions about the case with comments

A. Richtig. Diese Frage gehört zu der Expositionsanamnese (z.B. Sonnenexposition).

B. Richtig. Diese Frage gehört zu der Expositionsanamnese (z.B. Sonnenexposition).

C. Richtig. Bei einem Karzinomverdacht muss immer der zeitliche Zusammenhang berücksichtigt werden: Langsames vs. schnelles Wachstum.

D. Richtig. Bei Veränderungen der Haut müssen Sie immer auch daran denken, dass gleichartige Läsionen auch an anderen Körperstellen entstanden sein können.

A. Die bräunliche Farbe, die eventuell auf ein Melanom hindeutet, wird durch Schorf hervorgerufen.

B. Neurofibrome zeigen keine ulzerösen Veränderungen.

C. Richtig!

D. Ein Atherom präsentiert sich meist als hautfarbene Vorwölbung. Hier handelt es sich aber um eine ulzeröse Hautveränderung.

E. Die bräunliche Farbe, die eventuell auf einen Naevuszellnaevus hindeutet, wird durch Schorf hervorgerufen.

A. Die UV-B-Strahlung ist energieärmer und wird in den oberen Hautschichten resorbiert. Ein Basalzellkarzinom entsteht aber in der "basalen" also tiefen Zellschicht.

B. Richtig!

C. Ein Basalzellkarzinom metastasiert nur zu ca. 0,02%. In diesen seltenen Fällen liegt vorrangig eine lymphogene Metastasierung vor..

D. Es wird als semimaligne beschrieben. Das Wachstum ist infiltrativ und destruierend, also maligne. Aufgrund der seltenen Metastasierung spricht man hierbei jedoch von "semimaligne".

E. Es ist eine Erkrankung des höheren Lebensalters, die unter anderem durch eine langjährige Sonnenexposition begünstigt wird.

A. Knotiges, solides Basalzellkarzinom: häufig Teleangiektasien und (halb)kugeliges Erscheinungsbild.

B. Destruierend wachsendes Basalzellkarzinom (auch: Ulcus terebrans): gefürchtete Form, die stark in die Tiefe wächst und Knochen und Knorpel zerstört. Folge sind schwere Verstümmelungen.

C. Ulzerierend wachsendes Basalzellkarzinom (auch: Ulcus rodens): perlschnurartiger Rand mit zentraler Eindellung ist typisch.

D. Sklerodermiformes Basalzellkarzinom: makroskopisch oft nicht von normaler Haut abzugrenzen und daher schwer zu entfernen.

E. Richtig! Aber es fehlen noch zwei Erscheinungsformen. Welche?

A. Nur etwa 5 % der Basalzellkarzinome liegen am Stamm oder an den Extremitäten.

B. Denken Sie sonnenexponierte Körperstellen!

C. Denken Sie sonnenexponierte Körperstellen!

D. Der weitaus größte Teil der Basalzellkarzinome findet sich im zentrofazialen Bereich zwischen Haaransatz und Oberlippe. Etwa 15 % der Basalzellkarzinome sind an der Ohrmuschel, an der Kopfhaut und im unteren Gesichtsdrittel lokalisiert.

E. Denken Sie sonnenexponierte Körperstellen!

B. Da eine Metastasierung selten vorkommt ist dies nicht der primäre Eingriff.

C. Nicht-operative Behandlungsformen kommen meist nur dann als alleinige Therapie zum Einsatz, wenn eine Operation nicht möglich ist (z.B. aufgrund von Alter oder Vorerkrankungen des Patienten, der Lokalisation des Tumors o.ä.).

D. Nicht-operative Behandlungsformen kommen meist nur dann als alleinige Therapie zum Einsatz, wenn eine Operation nicht möglich ist (z.B. aufgrund von Alter oder Vorerkrankungen des Patienten, der Lokalisation des Tumors o.ä.).

E. Eine oberflächliche Abrasion führt nicht zur vollständigen Entfernung des Tumors.