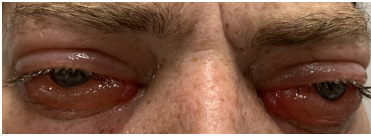

Case description

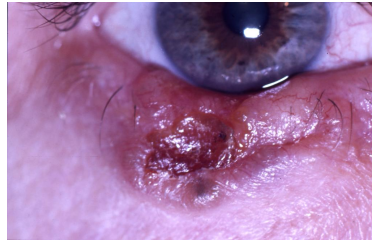
Die besorgten Eltern eines **3-jährigen Jungen** berichten von einer Veränderung oberhalb des rechten Auges, die schon von Geburt an bestand und in den letzten 6 Monaten etwas größer geworden sei.

Es liegt eine asymptomatische feste und runde Schwellung im oberen temporalen Bereich der Orbita vor, die sich auch bei genauerer Inspektion vollkommen reizlos darstellt, siehe Abbildung 1.

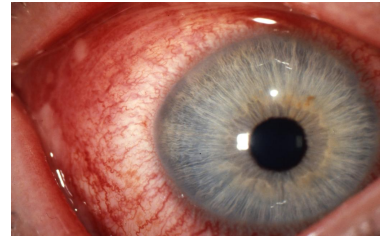
Imagery



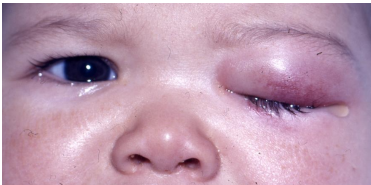Allergische Konjunktivitis



Basaliom



Konjunktivitis



Lidplegmone

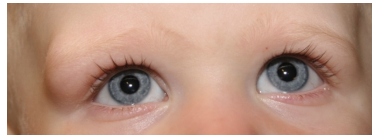

Bild zum Fall

Questions about the case

1. Wie lautet Ihre Diagnose?

- A. Basaliom
- B. Lidphlegmone
- C. Bindehautentzündung
- D. Allergische Schwellung
- E. Dermoidzyste

2. Welche Aussage zur Dermoidzyste ist richtig?

- A. Es handelt sich um ein Harnatom.
- B. Es handelt sich um ein Choristom.
- C. Es handelt sich um traumatisch eingebrachtes Gewebe.
- D. Es handelt sich um einen hochmalignen Tumor.
- E. Meist besteht eine Superinfektion.

3. Welche Aussage ist richtig?

- A. Eine Dermoidzyste führt zu Entzündungen.
- B. Dermoidzysten verändern ihre Größe nicht.
- C. Dermoidzysten sind schmerzhaft.
- D. Dermoidzysten sind regelhaft vererblich.
- E. Eine Dermoidzyste kann tief in die Orbita hineinreichen.

4. Welche Aussage zur Dermoidzyste trifft NICHT zu?

- A. Sie kann zunächst beobachtet werden
- B. Sie muss entfernt werden, wenn die Sehachse verdeckt wird
- C. Sie ist meistens lateral oben lokalisiert
- D. Sie sollte bei Wachstum entfernt werden, da sie platzen kann und eine Fremdkörper-Entzündungsreaktion entsteht
- E. Sie entartet häufig

5. Welche Aussage trifft NICHT zu?

- A. Eine Dermoidzyste muss nach Möglichkeit in toto entfernt werden, um Fremdkörperreaktionen zu vermeiden.
- B. Der Schnitt wird parallel zur Augenbraue gelegt.
- C. Eine histologische Untersuchung ist nicht erforderlich, da die Diagnose klinisch eindeutig ist.
- D. Es können Haare im Zystensack enthalten sein.
- E. Der Eingriff sollte gerade bei Kindern in Vollnarkose durchgeführt werden, da Ausläufer bis auf den Knochen reichen können.

Diagnosis of the case

Dermoidzyste.

Diagnosis - ICD10

Chapter	ICD-10	Diagnosis	In picture	Comment
II. Neubildungen	D31.6	Dermoidzyste der Orbita	TBD	TBD

Correct answers to the questions

1. (E), 2. (B), 3. (E), 4. (E), 5. (C),

Questions about the case with comments

- A. Ein Basaliom ist charakterisiert durch ein zentrales Ulkus, Teleangiektasie und Lokalisation im Lidbereich, es ist ein Tumor des älteren Menschen. Der Befund bei dem hier gezeigten Kind ist nicht ulzerierend.
 - B. Eine Lidphlegmone ist eine akute Entzündung, die Lider sind gerötet, meist ist das Oberlid geschwollen.
 - C. Eine Bindehautentzündung führt zu einem roten Auge. Die Patienten beschreiben einen krustigen oder eitrigen Ausfluss.
 - D. Eine Allergie führt meist zu einer Schwellung der unteren Lider, da der Lymphstau nach unten läuft. Das Auge ist auch etwas geschwollen, die Bindehaut zeigt eine sogenannte Chemose. Es wird ein krustiger Ausfluss beschrieben.
-
- A. Ein Harnatom entsteht aus ortsständigem Gewebe. Das ist hier nicht der Fall.
 - B. Ein Choristom ist eine gutartige Tumor, der durch eine embryonale Entwicklungsstörung bedingt ist. Es handelt sich um ortsferne Zellen.

C. Grundsätzlich muss jedes Gewebe histologisch untersucht werden.