Case description

38-jährige Lehrerin. Während sie eines Morgens eine 10. Klasse unterrichtet hält sie es vor Kopfschmerzen kaum noch aus. In der zweiten großen Pause bricht sie im Lehrerzimmer unter einem kurzen Aufschrei bewusstlos zusammen. Der Notarzt findet die Patientin tief komatös vor.

Imagery

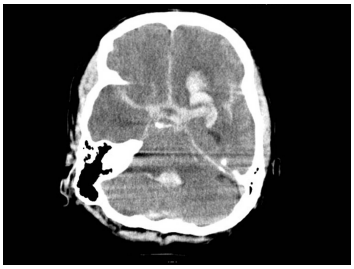

Bildgebung - CCT

Image00001

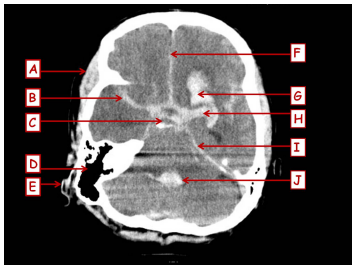

Bildgebung - CCT

Image00002

Questions about the case

1. Der Notarzt trifft in der Schule ein und findet die Lehrerin bewusstlos auf.

    A. Akuter Herzinfarkt

    B. Fulminante Lungenembolie

    C. Orthostatische Synkope

    D. Subarachnoidalblutung

    E. Keine der Verdachtsdiagnosen erscheint plausibel.

2. Auf der cCT Aufnahme zeigt sich eine Subarachnoidalblutung.

    A. Ruptur eines Basilariskopfaneurysmas

    B. Thalamusblutung

    C. Ruptur eines Aneurysmas der linken Arteria cerebri media

    D. Thrombose des Sinus sagittalis

    E. Keine der Antwortmöglichkeiten erscheint zutreffend.

3. Welches Stadium nach Hunt und Hess (H&H) liegt bei dieser Patientin vor?

    A. Grad 1

    B. Grad 2

    C. Grad 3

    D. Grad 4

    E. Grad 5

4. Sie diagnostizieren eine Subarachnoidalblutung Grad 5 nach Hunt und Hess.

   A. Es sollte im Anschluss an das cCT eine digitale Subtraktionsangiographie erfolgen.

   B. Die weiterführende Therapie des rupturierten Aneurysmas sollte in optimaler Weise interdisziplinär neurochirurgisch und neuroradiologisch festgelegt werden.

   C. Aufgrund der intrazerebralen Blutung muss das Aneurysma geclipt werden.

   D. Eine Subarachnoidalblutung Hunt und Hess Grad 5 hat eine hohe Mortalität.

   E. Bei der Patientin besteht eine große Gefahr im Verlauf Vasospasmen zu entwickeln.

5. Sie denken an das Management rupturierter Hirngefäßaneurysmata.

   A. der Vasospasmus.

   B. der Hydrozephalus.

   C. die Thrombose des Aneurysmas.

   D. die Nachblutung.

   E. Ausbildung eines Meningismus.

Diagnosis of the case

Subarachnoidalblutung (Hunt & Hess Grad 5)

Ruptur eines Aneurysmas der linken A. cerebri media

Diagnosis - ICD10

Chapter	ICD-10	Diagnosis	In picture	Comment
IX. Krankheiten des Kreislaufsystems	I60.1	Subarachnoidalblutung der Arteria cerebri media	TBD	TBD

Correct answers to the questions

1. (D), 2. (C), 3. (E), 4. (C), 5. (D),

Questions about the case with comments

A. Ein Herzinfarkt erscheint bei einer 38-jährigen Frau und den beschriebenen Kopfschmerzen eher unwahrscheinlich.

B. Gegen eine fulminante Lungenembolie sprechen die initialen Kopfschmerzen.

C. Nach einer orthostatischen Synkope ist man nur kurzzeitig nicht ansprechbar.

D. Diese Verdachtsdiagnose ist am wahrscheinlichsten. Die Kopfschmerzen, die plötzliche Bewusstlosigkeit und auch das Alter der Patientin sprechen dafür.

A. Gegen ein rupturiertes Basilariskopfaneurysma spricht das intraparenchymatöse Blut links temporal.

B. Eine Thalamusblutung bricht zwar häufiger in das Ventrikelsystem ein, verursacht aber typischerweise keine subarachnoidale Blutung. Die Stammganglien sind auf diesem Bild auch nicht abgebildet.

C. Die intrazerebrale Blutung im Bereich der linken sylvischen Fissur und das subarachnoidale Blut sprechen für diese Verdachtsdiagnose (A: rechter Musculus temporalis, B: Blut in der rechten sylvischen Fissur, C: mit Blut gefüllte präpontine Zisterne, D: rechtsseitige Mastoidzellen, E: rechte Ohrmuschel, F: Blut an der Falx cerebri anterior, G: intraparanchymatöse Blutung, H: Blut in der linken sylvischen Fissur, I: Blut auf dem Tentorium, J: mit Blut gefüllter 4. Ventrikel).

D. Eine Sinusvenenthrombose kann man nicht im nativ cCT diagnostizieren. Außerdem ist der Sinus sagittalis superior nicht abgebildet. Sinusvenenthrombosen führen zu atypischen intraparenchymatösen Blutungen.

A. Bei H&H Grad 1 ist der Patient wach, ansprechbar, hat Kopfschmerzen.

B. Bei H&H Grad 2 ist der Patient wach, zeigt Kopfschmerzen und einen Meningismus, darf Hirnnervenausfälle haben.

C. Bei H&H Grad 3 ist der Patient somnolent, verwirrt und zeigt ein mildes fokalneurologisches Defizit.

D. Bei H&H Grad 4 ist der Patient soporös, kann ein schweres fokalneurologisches Defizit, beginnende Dezerebrationszeichen und vegetative Störungen zeigen.

E. Bei H&H Grad 5 ist der Patient tief komatös, zeigt evtl. Streckkrämpfe und Zeichen der Dezerebration.

C. Die optimale Therapie zur Ausschaltung des Aneurysmas wird zuallererst durch die Konfiguration und Lokalisation des Aneurysmas bestimmt. Bei sehr großen raumfordernden intrazerebralen Blutungen empfiehlt sich, unabhängig von der Konfiguration des Aneurysmas, die operative Ausschaltung, da die raumfordernde Blutung ohnehin operiert werden sollte.