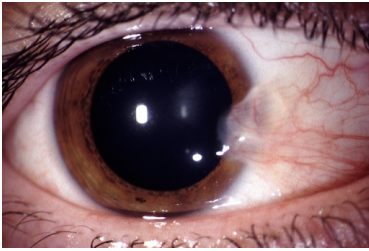


Fallbeschreibung

Ein **55-jähriger** Landwirt stellt sich vor, weil sein rechtes Auge ständig entzündet sei. Das Auge träne und sei morgens verklebt. Außerdem gibt der Patient an, im Spiegel morgens etwas rotes im Auge zu sehen, was sich auch mit starkem Druck nicht wegwischen lasse. Sie sehen mit der Spaltlampe das auf Abbildung 1 dargestellte Bild.

Bildgebung



Flügel_1

Fragen zum Fall

1. Wie lautet Ihre Verdachtsdiagnose?

- A. Pinguecula
- B. Bindehautkarzinom
- C. Malignes Melanom
- D. Pterygium
- E. Fremdkörper der Bindehaut

2. Welche Komplikation tritt im Verlauf dieser Erkrankung am wahrscheinlichsten auf?

- A. Zunehmende Visusminderung durch einen irregulären Astigmatismus
- B. Regelmäßige vollständige Erblindung durch Invasion in die optische Achse
- C. Maligne Entartung
- D. Augendruckanstieg
- E. Ausbildung einer Ptosis

3. Wie wird ein Pterygium therapiert?

- A. Es wird der krankhafte Bindehautbereich ausgeschnitten und mit Nähten adaptiert.
- B. Eine Kontaktlinsenversorgung kann den Reiz mindern und wird regelhaft empfohlen.
- C. Die Resektion des Pterygiums mit einer anschließenden Deckung des Defektes .
- D. Am häufigsten wird ein Pterygium mit einer Strahlentherapie versorgt (beta-Strahler)
- E. Steroidale Augentropfen führen zu einer deutlichen Rückbildung des Befundes

4. Worauf muss bei der postoperativen Versorgung eines Pterygiums nicht hingewiesen werden?
- A. Sonnenlicht soll gemieden werden (Schirmmütze, Sonnenbrille).
 - B. Es müssen postoperativ längere Zeit benetzende Augentropfen getropft werden.
 - C. Die Bindehaut kann postoperativ über mehrere Wochen gerötet sein.
 - D. Es können Rezidive auftreten. Deshalb sind augenärztliche Kontrollen erforderlich.
 - E. Ein Pterygium kann das gesamte Auge zirkulär ummauern, weshalb prophylaktische Mitomycin-C Augentropfen getropft werden sollten.

Diagnose des Falls

Pterygium des rechten Auges.

Diagnose - ICD10

Chapter	ICD-10	Diagnose	In picture	Kommentar
VII. Krankheiten des Auges und der Augenanhangsgebilde	H11.0	Pterygium der Konjunktiva	TBD	TBD
VII. Krankheiten des Auges und der Augenanhangsgebilde	H11.0	Pterygium des Auges	TBD	TBD

Richtige Antworten

1. (D), 2. (A), 3. (C), 4. (E),

Fragen zum Fall mit Kommentaren

- A. Eine Pinguecula (Lidspaltenfelck) ist eine degenerative Bindehauterkrankung im Lidspaltenbereich beider Augen, die nicht auf die Hornhaut vorwächst.
 - B. Bei einem Bindehautkarzinom ist nicht die symmetrische und relativ gleichmäßige Wachstumsform zu erwarten. es würde auch nicht derat lokalisiert wachsen.
 - C. Ein malignes Melanom ist pigmentiert und nicht auf der Hornhaut lokalisiert.
 - D. Das Pterygium wird auch als Flügelfell bezeichnet und ist die richtige Diagnose
 - E. Es ist keine Anamnese beschrieben, ein Fremdkörper ist nicht sichtbar.
-
- A. Mit zunehmendem Schweregrad kommt es beim Pterygium zu einer Sehverschlechterung durch irregulären Astigmatismus. Dieser kommt dadurch zustande, dass die fibrovaskuläre Membran des Pterygiums beim Vorwachsen auf die Hornhaut diese mechanisch verändert.
 - B. Durch ein Vorwachsen des Pterygiums über die gesamte Hornhaut kann es zu einer eutlichen Sehverschlechterung kommen. Eine Erblindung ohne Lichtscheinwahrnehmung ist aber nicht möglich.
 - C. Eine maligne Entartung des Pterygiums tritt nicht auf.
 - D. Der Augendruck ist vom Pterygium unbeeinflusst, es handelt sich beim Pterygium um eine extraokulare Erkrankung.
 - E. Eine Ptosis ist nicht mit einem Pterygium assoziiert.

- A. Die alleinige Entfernung führt zu vermehrten Rezidiven und ist heutzutage obsolet.
 - B. Kontaktlinsen haben keinen Effekt bei der Versorgung von Pterygien. Sie führen eher zu einem trockenen Auge und sind deshalb kontraindiziert.
 - D. Eine Strahlentherapie kann bei malignen Erkrankungen indiziert sein, nicht bei einer benignen degenerativen Erkrankung.
 - E. Steroidale Augentropfen haben keinen relevanten Effekt auf das Wachstum des Pterygiums.
-
- E. Ein degeneratives Pterygium tritt immer nur in der Lidspalte auf, dort nasal mehr als temporal. nach Trauma kann ein Pterygium auch an anderen Stellen auftreten (atypisches Pterygium), niemals ummauert es zirkulär die Hornhaut.