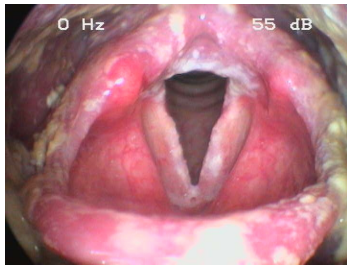


Fallbeschreibung

Eine **57-jährige Frau** klagt über eine starke Heiserkeit, die seit mehr als einem viertel Jahr besteht. Sie raucht trotz einer chronisch obstruktiven Lungenerkrankung Zigaretten und leidet zudem unter einem gastroesophagealen Säurereflux.

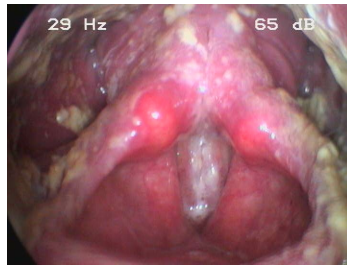
Von der Hausärztin wurden wiederholt Antibiotika verschrieben, weil von einem bakteriellen Infekt ausgegangen wurde.

Bildgebung



Makroskopie - Lupenlaryngoskopie
(90° Optik) Respiration

OLT-SoorResp



Makroskopie - Lupenlaryngoskopie
(90° Optik) Phonation

OLT-SoorPhon

Fragen zum Fall

1. In welchen Organbereichen liegen die Schleimhautveränderungen wahrscheinlich nicht vor?

- A. Taschenfalten
- B. Stimmlippen
- C. Aryepiglottischen Falte
- D. Sinus priformis
- E. Trachea

2. Wofür halten Sie die Schleimhautveränderungen?

- A. Soorbelag
- B. Leukoplakien
- C. Eiter
- D. Nahrungsreste
- E. Speichel

3. Welche Therapie würden Sie am wenigsten in Betracht ziehen?

- A. Antimykotikum oral
- B. Entwöhnung vom Zigarettenrauchen
- C. Protonenpumpeninhibitor oral
- D. Inhalationen mit Sole
- E. Einnahme eines Antibiotikums

4. Wodurch kann der gezeigte Befund am wenigsten ausgelöst oder begünstigt werden?

- A. Antibiose
- B. Strahlentherapie
- C. Chemotherapie
- D. Diabetes mellitus
- E. Sole-Inhalation

Diagnose des Falls

Es handelt sich um einen sehr ausgeprägten Soorbelag im Hypopharynx und Larynx.

Diagnose - ICD10

Chapter	ICD-10	Diagnose	In picture	Kommentar
I. Bestimmte infektiöse und parasitäre Krankheiten	B37.88	Soorlaryngitis	TBD	TBD
I. Bestimmte infektiöse und parasitäre Krankheiten	B37.88	Soorpharyngitis	TBD	TBD

Richtige Antworten

1. (E), 2. (A), 3. (E), 4. (E),

Fragen zum Fall mit Kommentaren

A. Diese Therapie dient der Beseitigung des Soor-Belags

C. Diese Therapie kann in Bezug auf den gastroösophagealen Reflux indiziert sein.