## Case description

**45-jähriger Patient**. Er habe seit ungefähr 3 Wochen eine leichte Schwellung der linken Wange bemerkt, auf die er ständig draufbeiße.

## Imagery

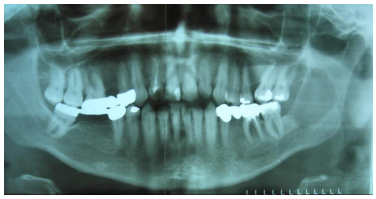

Bildgebung - OPAN präoperativ

**2010-WS-Fall-001-1-OPAN_praoperativ_2010(...)**

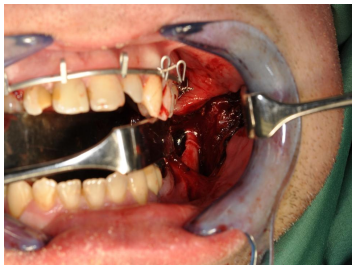

Makroskopie - intraoperativ 1

**2010-WS-Fall-001-2-operativ_Bild_1_20101(...)**

Makroskopie - intraoperativ 2

**2010-WS-Fall-001-2-operativ_Bild_3_20101(...)**

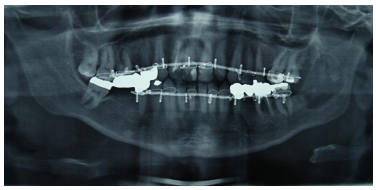

Bildgebung - OPAN postoperativ

**3 - postoperativ - Orthopantomogramm (OP(...)**

## Questions about the case

1. Welche Aussage zur gezeigten Bildgebung ist richtig?

    A. Es ist eine scharf begrenzte Läsion zu erkennen.

    B. Es liegt eine osteolytische Läsion vor.

    C. Die Läsion könnte einer Zyste entsprechen.

    D. Die Läsion könnte einem soliden Weichteiltumor entsprechen.

    E. Alle Aussagen sind richtig.

2. Welche Läsion erscheint radiologisch als umschriebene Aufhellung?

    A. Ameloblastom

    B. Keratozyste

    C. Myeloma multiplex

    D. Brauner Tumor

    E. Alle Antworten sind richtig.

3. Welche Aussage zur Keratozyste ist nicht richtig?

    A. Es handelt sich um einen Zahnanlagetumor.

    B. Es handelt sich um einen malignen Tumor.

    C. Sie kann rezidivieren.

    D. Sie ist bevorzugt im Kieferwinkel lokalisiert.

    E. Sie hat eine günstige Prognose.

4. Welche Therapie würde man bei einer Keratozyste an erster Stelle wählen?

   A. Lokale Exzision im Gesunden und anschließender Unterkieferrekonstruktion - entweder durch Auffüllen mit Beckenknochen oder durch mikrovaskulären Ersatz

   B. Lokale Exzision im Gesunden mit anschließender Bestrahlung

   C. Lokale Exzision im Gesunden mit anschließender Chemotherapie

   D. Großzügige Unterkieferteilresektion

   E. Rein konservative Therapie

## Diagnosis of the case

Keratozyste im linken Unterkiefer.

## Diagnosis - ICD10

| Chapter | ICD-10 | Diagnosis | In picture | Comment |
|---|---|---|---|---|
| XI. Krankheiten des Verdauungssystems | K09.0 | Keratozyste | TBD | TBD |

## Correct answers to the questions

1. (E), 2. (E), 3. (B), 4. (A),

## Questions about the case with comments