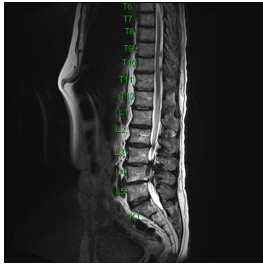


## Case description

**38-jähriger Mann.** Seit Wochen hat er Rückenschmerzen und seit zwei Tagen ein unangenehmes Ziehen bis in das rechte Knie.

Am heutigen Morgen wacht er auf und kann sein rechtes Bein nicht mehr gut bewegen. Er muss mit den Händen seinen Oberschenkel anheben, um ins Auto steigen zu können. Schmerzen hat er eigentlich keine mehr.

## Imagery



Bildgebung - MRT

**Image00001**

## Questions about the case

1. Welche Aussage zur MRT-Aufnahme ist richtig?
  - A. Es handelt sich um einen nach kranial sequestrierten Bandscheibenvorfall LW4/5.
  - B. Es handelt sich um einen nach kaudal sequestrierten Bandscheibenvorfall LW3/4.
  - C. Es handelt sich um einen extraforaminalen Bandscheibenvorfall LW3/4 rechts.
  - D. Es handelt sich um einen intraspinalen Tumor in Höhe LW3/4.
  - E. Alle Aussagen sind falsch.
  
2. Ein rechts mediolateraler Bandscheibenvorfall LW3/4 betrifft zumeist welche Nervenwurzel?
  - A. L2
  - B. L3
  - C. L4
  - D. L5
  - E. S1
  
3. Bei einer L4-Nervenwurzelläsion sind welche neurologischen Ausfälle zu erwarten?
  - A. Hypästhesie an der dorsalen Seite des Ober- und des Unterschenkels; Fußsenkerparese
  - B. Hypästhesie an der dorsolateralen Seite des Oberschenkels und der lateralen Seite des Unterschenkels sowie am Fußspann; Fußheberparese
  - C. Hypästhesie an der ventralen Seite des Oberschenkels und der medialen Seite des Unterschenkels; Quadrizeps-Parese
  - D. Hypästhesie an der ventralen Seite des Oberschenkels; Iliopsoas-Parese
  - E. Hypästhesie in der Genitalregion; Harninkontinenz

4. Welcher klinische Befund stellt bei Vorliegen eines Bandscheibenvorfalls eine Operationsindikation dar?
- A. Therapierefraktäre Schmerzen
  - B. Parese (Kraftgrad 3/5 oder weniger)
  - C. Zunehmendes neurologisches Defizit
  - D. Blasen-Mastdarm-Störung und Reithosenanästhesie
  - E. Alle Antworten sind richtig.

## Diagnosis of the case

Bandscheibenvorfall LW3/4 rechts mit L3- und L4-Radikulopathie rechts

- nach kaudal sequestriert
- Hypästhesie an der ventralen Seite des Oberschenkels rechts, der medialen Seite des Unterschenkels rechts
- Quadrizeps-Parese rechts
- Iliopsoas-Parese rechts

## Diagnosis - ICD10

Chapter	ICD-10	Diagnosis	In picture	Comment
XIII. Krankheiten des Muskel-Skelett-Systems und des Bindegewebes	M51.2	BSV [Bandscheibenvorfall]	TBD	TBD
XIII. Krankheiten des Muskel-Skelett-Systems und des Bindegewebes	M54.19	Radikulopathie	TBD	TBD

## **Correct answers to the questions**

1. (B), 2. (C), 3. (C), 4. (E),

## **Questions about the case with comments**

- A. Diese Ausfälle sprechen für eine Radikulopathie von S1.
  - B. Diese Ausfälle sprechen für eine Radikulopathie von L5.
  - C. Diese Ausfälle sprechen für eine Radikulopathie von L4.
  - D. Diese Ausfälle sprechen für eine Radikulopathie von L3.
  - E. Diese Ausfälle können bei einer Radikulopathie von S2-S4 oder aber auch bei Läsionen im Bereich des Conus cauda auftreten!
- 
- D. Dies ist eine Indikation für eine Notfalloperation!