Case description

10 Monate altes Mädchen. Der Kinderarzt stellt fest, dass das kleine Mädchen einen recht großen Kopfumfang hat, nicht mit den Augen fixiert und anscheinend auch nicht richtig sehen kann. Damit bestätigt er die größten Befürchtungen der Eltern, denen in den letzten Wochen aufgefallen war, dass ihre Tochter nach keinem Spielzeug mehr greift und sie nur dann anlächelt, wenn sie zu ihr sprechen.

Imagery

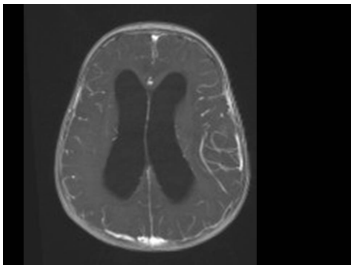

Bildgebung - MRT

Image00001

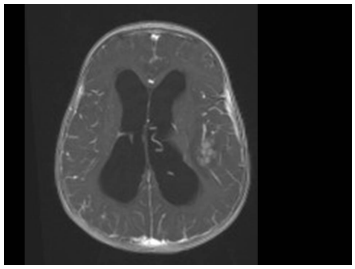

Bildgebung - MRT

Image00002

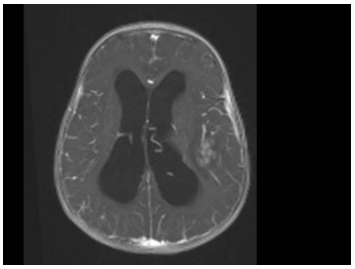

Bildgebung - MRT

Image00003

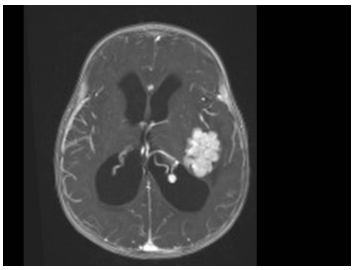

Bildgebung - MRT

Image00004

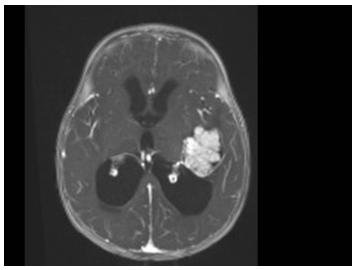

Bildgebung - MRT

Image00005

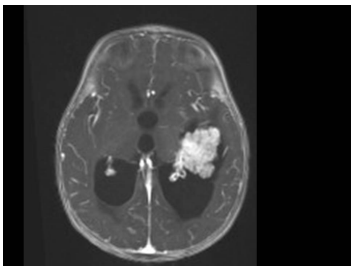

Bildgebung - MRT

Image00006

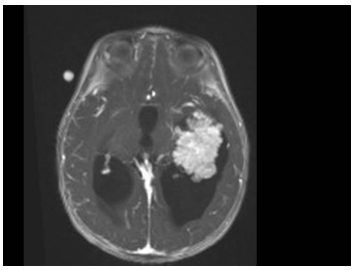

Bildgebung - MRT

Image00007

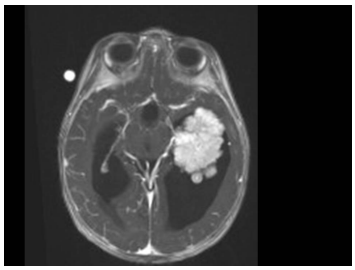

Bildgebung - MRT

Image00008

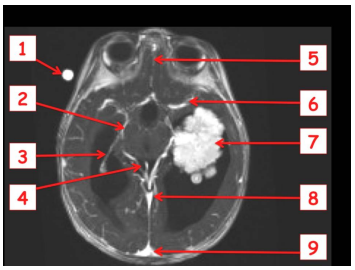

Bildgebung - MRT nummeriert

Image00009

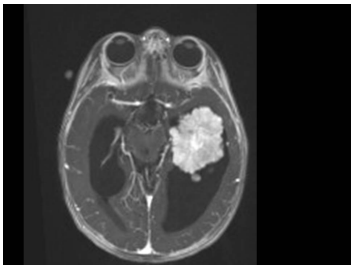

Bildgebung - MRT

Image00010

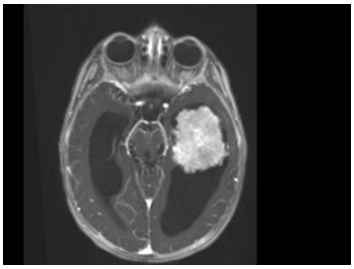

Bildgebung - MRT

Image00011

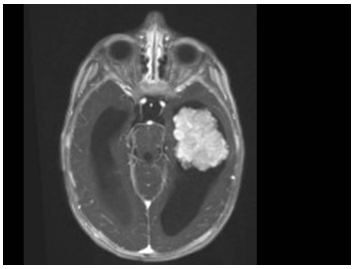

Bildgebung - MRT

Image00012

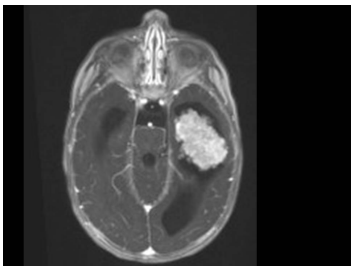

Bildgebung - MRT

Image00013

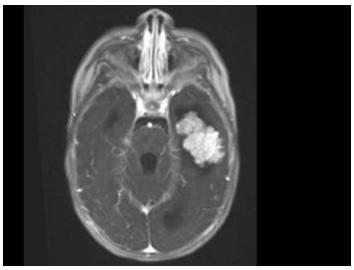

Bildgebung - MRT

Image00014

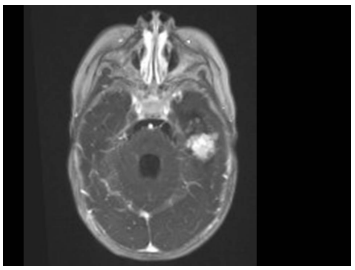

Bildgebung - MRT

Image00015

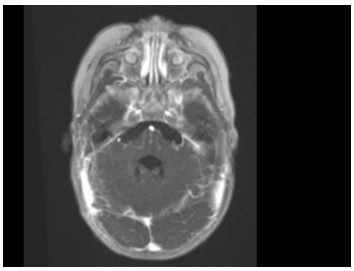

Bildgebung - MRT

Image00016

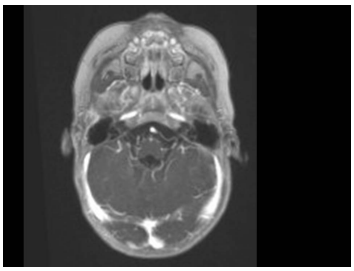

Bildgebung - MRT

Image00017

Questions about the case

1. Schauen Sie sich die MRT-Aufnahmen des Mädchens an.

   A. Diffus infiltrierender Tumor links-temporal mit rechts-frontalem ischämischen Hirninfarkt

   B. Scharf begrenzter, lobulierter und stark Kontrastmittel-aufnehmender Tumor im Temporalhorn des linken Seitenventrikels, zusätzlich bestehender Hydrozephalus

   C. Intraventrikuläre Blutung im linken Seitenventrikel

   D. Mikrozephalie, Kompression des Chiasma opticum durch einen Kontrastmittel-aufnehmenden Tumor

   E. Pilozytisches Astrozytom links-temporal mit Mittellinienverlagerung

2. Wie erklären Sie sich den Hydrozephalus bei dieser Patientin?

   A. Hydrocephalus malresorptivus

   B. Hydrocephalus e vacuo

   C. Hydrocephalus occlusus durch tumoröse Verlegung des Foramen Monroi

   D. Hydrocephalus internus durch Überproduktion von Liquor cerebrospinalis

   E. Normaldruckhydrozephalus

3. Plexuskarzinome sind häufige Hirntumoren im Kleinkindesalter.

   A. Neurofibromatose Typ 1

   B. Li-Fraumeni-Syndrom

   C. Von-Hippel-Lindau-Erkankung

   D. Multiple endokrine Neoplasie Typ 2b

   E. Gorlin-Goltz-Syndrom

4. Die unterschiedlichen Formen des Hydrozephalus erfordern eine jeweils angepasste Therapie.
   A. Ventrikuloperitonealer Shunt bei Normaldruckhdrozephalus
   B. Ventrikuloperitonealer Shunt bei Hydrocephalus occlusus (z.B. bei Aquäduktstenose)
   C. Drittventrikulozisternostomie bei Hydrocephalus occlusus (z.B. bei Aquäduktstenose)
   D. Drittventrikulozisternostomie bei Normaldruckhydrozephalus
   E. Azetazolamid bei Pseudotumor cerebri

5. Sie betrachten die nummerierte MRT-Aufnahme.
   A. 2 zeigt auf die rechte Arteria communicans posterior.
   B. 3 zeigt auf die rechte Arteria choroidea anterior.
   C. 4 zeigt auf die rechte Arteria vertebralis.
   D. 6 zeigt auf die linke Arteria cerebri media.
   E. 9 zeigt auf den Sinus sagittalis superior.

6. Im Folgenden sind verschiedene Hirntumore genannt.
   A. Ependymom
   B. Neurofibrom
   C. Plexuspapillom
   D. Meningeom
   E. Medulloblastom

Diagnosis of the case

Plexuskarzinom

- Hydrocephalus internus
- Stauungspapille beidseits
- Visusminderung

Pathogenese: Das Hirnwasser-produzierende Plexuskarzinom hat durch die Überproduktion von Liquor cerebrospinalis zu einem Hydrocephalus internus geführt (Produktionsmenge > Resorptionsmenge). Der dadurch chronisch erhöhte Hirndruck hat die beidseitigen Stauungspapillen verusacht, die ihrerseits die Visusminderung hervorgerufen haben.

Diagnosis - ICD10

Chapter	ICD-10	Diagnosis	In picture	Comment
II. Neubildungen	C71.5	Bösartige Neubildung des Plexus chorioideus	TBD	TBD
VI. Krankheiten des Nervensystems	G91.9	Hydrocephalus internus	TBD	TBD
VII. Krankheiten des Auges und der Augenanhangsgebilde	H47.1	Papillenödem	TBD	TBD

Correct answers to the questions

1. (B), 2. (D), 3. (B), 4. (D), 5. (C), 6. (B),

Questions about the case with comments

D. Es handelt sich bei diesem Tumor bildgebend um einen vom Plexus choroideus ausgehenden Tumor (Papillom, DD: Karzinom). Diese können bis zu mehreren Litern Hirnwasser am Tag produzieren, so dass die Produktionsmenge die Resorptionsmenge überschreitet und daraus ein Hydrozephalus resultiert.

A. Die Neurofibromatose Typ 1, auch Morbus Recklinghausen, ist eine Phakomatose, gekennzeichnet durch Café-au-lait-Flecken der Haut, kutane und zerebrale Neurofibrome sowie Tumoren innerhalb (Gliome) und außerhalb des ZNS (Phäochromozytome, Rhabdomyosarkome, juvenile Xanthogranulome, GIST, medulläre Schilddrüsenkarzinome, chronische myelomonozytäre Leukämie).

B. Charakteristisch für das Li-Fraumeni-Syndrom ist das hohe Risiko für das Auftreten bösartiger Tumoren bereits im Kindes- und frühen Erwachsenenalter, verursacht durch eine Keimbahnmutation des p53-Tumorsuppressorgens. Bei den Tumoren handelt es sich in erster Linie um Mammakarzinome, Sarkome und Hirntumoren, bei Kindern vorwiegend um Leukämien und Karzinome der Niere und der Nebennierenrinde. Plexuskarzinome sind bei Kindern mit Li-Fraumeni-Syndrom ebenfalls sehr häufig.

C. Die Von-Hippel-Lindau-Erkrankung (Retino-zerebelläre Angiomatose) ist eine Phakomatose, bedingt durch eine Mutation am HL-Gen. Patienten leiden an Hämngioblastomen der Retina, des Gehirns und des Rückenmarks, aber auch an Nierenzellkarzinomen, Pankreaszysten, Phäochromozytomen, Nebenhodenzysten und Polyzythämie. Siehe hierzu auch Fall 04 (unter 1. Maligne Tumoren des ZNS).

D. Bei der MEN Typ 2b können medulläre Schilddrüsenkarzinome bereits im frühen Kindesalter auftreten. Hinzukommen können Phäochromozytome sowie Schleimhautneurome der Lippen und der Zunge. Die Betroffenen zeigen meist einen marfanoiden Habitus und typische faziale Auffälligkeiten mit einem langen Gesicht, groben Gesichtszügen und prominenten Lippen.

E. Das Gorlin-Goltz-Syndrom (Basalzellnävus-Syndrom) ist durch das gehäufte Auftreten von Basalzellkarzinomen gekennzeichnet. Kinder mit diesem Syndrom entwickeln gehäuft Medulloblastome.

D. Bei der Drittventrikulozisternostomie wird neuronavigiert endoskopisch über ein Loch im Boden des 3. Ventrikels eine Verbindung zur präpontinen Zisterne geschaffen (mittels Laser oder Ballonkatheter), worüber der Liquor abfließen kann. So können Obstruktionen im Bereich des Aqädukts oder des 4. Ventrikels, die zu einem Hydrocephalus occlusus führen, behandelt werden. Bei einem Normaldruckhydrozephalus ist diese Methode nicht wirksam.

C. 4 zeigt auf die rechte Vena basalis (Rosenthal). Die jeweils paarig angelegte Vena basalis vereinigt sich mit der Vena cerebri interna. Zusammen mit den Venen der Gegenseite bilden diese die unpaare Vena magna cerebri (Galen), die das Blut aus den inneren Hirnvenen in den Sinus rectus leitet. Nummerierung (1: Neuronavigations-Marker, 2: Arteria communicans posterior dextra, 3: Arteria choroidea anterior dextra, 4: Vena basalis (Rosenthal) dextra, 5: Arteria cerebri anterior, 6: Arteria cerebri media sinistra, 7: Intraventrikulärer Tumor, 8: Übergang Vena cerebri magna (= Vena Galeni) in den Sinus rectus, 9: Sinus sagittalis superior)

A. Ependymome gehen vom Ependym aus, welches die Ventrikelwände auskleidet. Demnach finden sie sich bevorzugt innerhalb der Ventrikel.

B. Neurofibrome sind seltene intrakranielle Tumoren, die häufig bei Patienten mit einer Neurofibromatose Typ 2 vorkommen. Sie betreffen meist den N. VIII (Akkustikusneurinom/Neurofibrom) und wachsen nicht intraventrikulär, sondern höchstens zisternal, d.h. in Richtung der basalen Zisternen, im Bereich des Kleinhirnbrückenwinkels.

C. Plexuspapillome gehen vom Plexus choroideus aus und sind somit innerhalb des Ventrikels gelegen.

D. Meningeome wachsen zu 5% intraventrikulär und sind dann vor allem in den Hinterhörnern der Seitenventrikel lokalisiert.

E. Das Medulloblastom geht vom Dach des IV. Ventrikels aus und wächst somit innerhalb des IV. Ventrikels.