Case description

Ein **21-jähriger Mann** stellt sich mittags nach einer langen Partynacht bei Ihnen in der zahnärztlichen Praxis vor. Er gibt an, nach dem Aufwachen starke Kopf- und Kieferschmerzen zu haben. Außerdem habe er bemerkt, dass seine Zähne nicht mehr "zusammenpassen". Er habe sich mehrfach übergeben müssen.

Die gleichfalls anwesende Freundin erzählt Ihnen von einer Auseinandersetzung (Faustschlag) mit einem anderen Mann.

Imagery

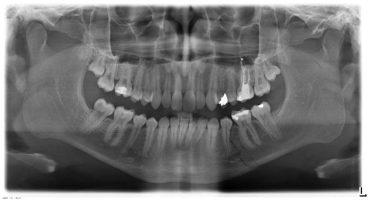

Bildgebung - OPAN präoperativ

ZMK-2011-SS-Fall_19-OPAN-_praeoperativ

Bildgebung - OPAN postoperativ

ZMK-2011-SS-Fall_19-OPAN-_postoperativ

Questions about the case

1. Die allgemeine Anamnese des Patienten ist unauffällig. Welche Aussage des Patienten deutet auf eine Unterkieferfraktur und ein Schädel-Hirn-Trauma Grad I (SHT I°) hin?

   A. 'Ich habe eine Platzwunde im Mund und einen komischen Geschmack.'

   B. 'Mein Kiefergelenk knackt seit gestern und mir ist schwindelig.'

   C. 'Ich kann mich genau an alles erinnern und habe ein komisches Gefühl in der Unterlippe.'

   D. 'Meine Zähne passen nicht mehr aufeinander und ich habe Kopfschmerzen.'

   E. 'Ich habe ein Rauschen im Ohr und meine Zähne wackeln.'

2. Welches Symptom deutet bei der klinischen Untersuchung am ehesten auf eine linksseitige Collumfraktur hin?

   A. Druckschmerz Kiefergelenk links

   B. Deviation des Unterkiefers bei Öffnung nach rechts

   C. Deviation des Unterkiefers bei Öffnung nach links

   D. Vorkontakt bei Mundschluss rechts

   E. Vorkontakt bei Mundschluss links

3. Sehen Sie sich die OPAN-Aufnahme an. Welche Diagnosen stellen Sie?

   A. Retinierte Zähne 18-48, Paramedianfraktur links

   B. Paramedianfraktur links, tiefe Collumfraktur links

   C. Paramedianfraktur links, Aspergillom Kieferhöhle links

   D. Doppelte Paramedianfraktur links, hohe Collumfraktur links

   E. Retinierte Zähne 18, 28 und hohe Collumfraktur links

4. Was kommt als definitive Therapie für eine tiefe Collumfraktur nicht in Frage?

    A. Dentale Schienung nach Schuchardt und Eingliederung eine Hypomochlions

    B. Reposition und Osteosynthese (Miniplatten) von extraoral

    C. Reposition und Osteosynthese (Zugschraube) von extraoral

    D. Reposition und Osteosynthese von intraoral

    E. Intermaxilläre Ruhigstellung mit Ernst´schen Ligaturen

Diagnosis of the case

Paramedianfraktur Unterkiefer links (regio 35) und Collumfraktur tief links, Schädel-Hirn-Trauma Grad I.
Nebenbefundlich: retinierte Zähne 18, 28.

Diagnosis - ICD10

Chapter	ICD-10	Diagnosis	In picture	Comment
XIX. Verletzungen, Vergiftungen und bestimmte andere Folgen äußerer Ursachen	S02.60	Offene Unterkieferfraktur	TBD	TBD
XIX. Verletzungen, Vergiftungen und bestimmte andere Folgen äußerer Ursachen	S06.9	SHT [Schädelhirntrauma]	TBD	TBD
XI. Krankheiten des Verdauungssystems	K07.3	Retinierter und verlagerter Zahn	TBD	TBD

Correct answers to the questions

1. (D), 2. (E), 3. (B), 4. (E),

Questions about the case with comments

1. Cave: Der Patient kann noch unter Alkoholeinfluss stehen oder die Symptome eines 'Katers' können andere Symptome überlagern!

    A. Eine Platzwunde (z.B. am Kinn) kann auf eine Unterkieferfraktur hindeuten. Der 'komische Geschmack' kann viele Ursachen haben (z.B. Blut im Mund).

    B. Ein Kiefergelenksknacken ist nicht typisch für eine Unterkieferfraktur und kann verschiedene Uraschen haben. Der Schwindel kann Symptom des SHTs oder aber Folge des Alkoholgenusses sein.

    C. Eine fehlende Amnesie spricht gegen ein SHT. Eine Gefühlsstörung der Unterlippe kann durch eine Schädigung des N. alveolaris inferior im Rahmen einer Unterkieferfraktur bedingt sein.

    A. Dies kann auch bei anderen Kiefergelenkserkrankungen (Arthrose, Tumor, CMD = kraniomandibuläre Dysfunktion) vorkommen.

    B. Bei sehr starker Dislokation der Collumfraktur kann es bei Kieferöffnung zu einer Deviation des Unterkiefers auf die erkrankte Seite kommen, da im Kiefergelenk nun keine Bewegung mehr stattfinden kann.

    C. Bei sehr starker Dislokation der Collumfraktur kann es bei Kieferöffnung zu einer Deviation des Unterkiefers auf die erkrankte Seite kommen, da im Kiefergelenk nun keine Bewegung mehr stattfinden kann.

    D. Der Unterkiefer kann durch die Collumfraktur nach kranial dislozieren und so zu einer Verkürzung des Unterkiefers auf der erkrankten Seite mit Vorkontakt führen.

    E. Der Unterkiefer kann durch die Collumfraktur nach kranial dislozieren und so zu einer Verkürzung des Unterkiefers auf der erkrankten Seite mit Vorkontakt führen.

A. Die Zähne 38 und 48 sind nicht vorhanden.

C. Es ist eine Wurzelfüllung an Zahn 26 zu erkennen, die in die Kieferhöhle überstopft ist. Daraus könnte sich ein Aspergillom entwickeln.

D. Die beiden paramedian verlaufenden Bruchlinien entsprechen den überlagernden vestibulären und lingualen Bruchlinien.

E. Die Collumfraktur ist an der Basis des Kiefergelenkes lokalisiert und deswegen als "tief" einzustufen.

A. Hierbei handelt es sich um eine Möglichkeit zur konservativen Therapie (insbesondere auch bei nicht dislozierten und hohen bzw. intrakapsulären Collumfrakturen).

B. Hierbei handelt es sich um eine Möglichkeit zur operativen Therapie (insbesondere auch bei hohen und dislozierten Collumfrakturen).

C. Hierbei handelt es sich um eine Möglichkeit zur operativen Therapie (insbesondere auch bei hohen und dislozierten Collumfrakturen).

D. Hierbei handelt es sich um eine Möglichkeit zur operativen Therapie (insbesondere auch bei tiefen und mittelhohen Collumfrakturen).

E. Dies bietet nur eine vorübergehende Option der Ruhigstellung zur präoperativen Überbrückung (Schmerzlinderung).