Case description

23-jähriger Mann. Seit der Schulzeit jogge er jede Woche insgesamt etwa 30 Kilometer. In den letzten fünf Tagen plagten ihn Rückenschmerzen, die seit gestern plötzlich wieder verschwunden sind. Dafür ist ein kaum zu ertragender Schmerz im linken Bein aufgetreten. Diese Schmerzen sind so stark, dass er nicht einmal mehr weiß, wie er sich hinsetzen oder hinlegen soll.

Imagery

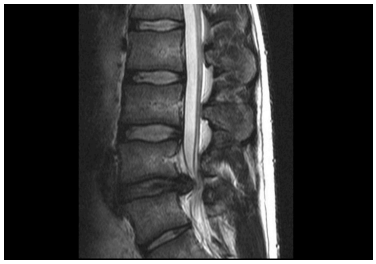

Bildgebung - MRT T2

Image00001

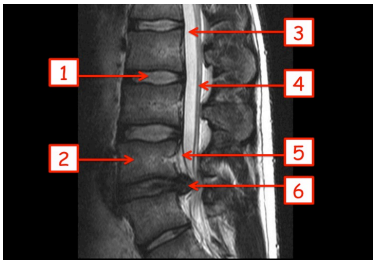

Bildgebung - MRT T2 nummeriert

Image00002

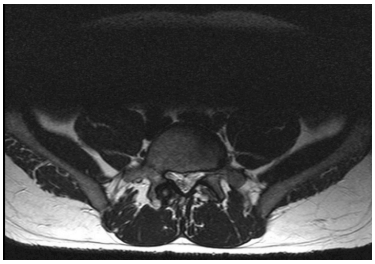

Bildgebung - MRT T2

Image00003

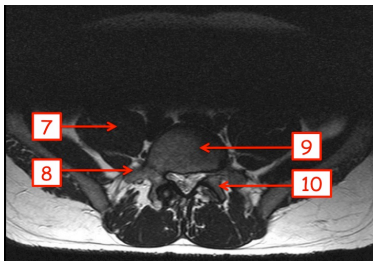

Bildgebung - MRT T2 nummeriert

Image00004

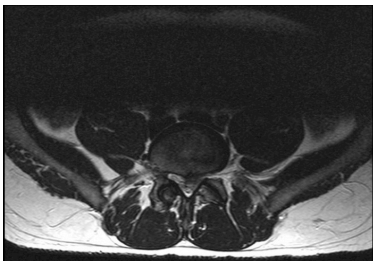

Bildgebung - MRT T2

Image00005

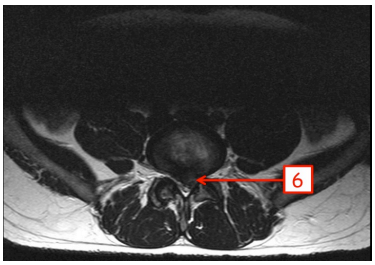

Bildgebung - MRT T2 nummeriert

Image00006

Bildgebung - MRT T2

Image00007

Questions about the case

1. Welche Diagnostik würden Sie bei dem Verdacht auf einen lumbalen Bandscheibenvorfall veranlassen?

   A. Röntgen der Lendenwirbelsäule (LWS) in 2 Ebenen

   B. Computertomografie (CT) der LWS

   C. Mangetresonanztomografie (MRT) der LWS

   D. Elektromyografie (EMG) und Bestimmung der Nervenleitgeschwindigkeit (NLG)

   E. Sonografie

2. Es wird ein MRT durchgeführt. Sie betrachten die Aufnahmen.

   A. 3 zeigt auf Liquor cerebrospinalis.

   B. 4 zeigt auf die Cauda equina.

   C. 5 zeigt auf das Ligamentum longitudinale posterius.

   D. 8 zeigt auf den Processus spinosus.

   E. 10 zeigt auf den Processus articularis superior.

3. Der gezeigte linksseitige Bandscheibenvorfall befindet sich im Bewegungssegment LW4/5.

   A. L2 und L3

   B. L3 und L4

   C. L4 und L5

   D. L5 und S1

   E. S1 und S2

4. Sie wollen den MRT-Befund klinisch überprüfen.

   A. Musculus iliopsoas

   B. Musculus quadriceps femoris

   C. Musculus hallucis longus

   D. Musculus gastrocnemicus

   E. Musculus obturator internus

5. Sie wären ab ob eine operative Therapie in Frage kommt.

   A. Therapieresistente Schmerzen

   B. Lähmungen passend zur komprimierten Nervenwurzel

   C. Kribbeldysästhesien im Bein

   D. Den Spinalkanal subtotal stenosierender Massenprolaps

   E. Blasen-Mastdarm-Störungen

6. Sie beschäftigen sich mit der Wirbelsäulen-Anatomie.

   A. Lumbalwirbel verfügen über einen Processus costalis.

   B. Zwischen den Processus spinosi benachbarter Wirbelkörper spannt sich ein Ligamentum flavum aus.

   C. Die Lamina arcus vertebra verläuft zwischen dem Processus spinosus und dem Processus articularis.

   D. Der Pediculus arcus vertebrae verläuft zwischen dem Processus articularis und dem Corpus vertebrae.

   E. Der Discus intervertebralis setzt sich aus dem äußeren, faserigen Anulus fibrosus und dem inneren, gallertigen Nucleus pulposus zusammen.

Diagnosis of the case

Subligamentär sequestrierter Bandscheibenvorfall LW4/5 links

Diagnosis - ICD10

Chapter	ICD-10	Diagnosis	In picture	Comment
XIII. Krankheiten des Muskel-Skelett-Systems und des Bindegewebes	M51.2	Bandscheibenvorfall	TBD	TBD

Correct answers to the questions

1. (C), 2. (D), 3. (C), 4. (C), 5. (C), 6. (B),

Questions about the case with comments

A. In konventionellen Röntgenaufnahmen kann das Bandscheibengewebe nicht beurteilt werden.

B. Mit Hilfe einer CT der LWS kann man zwar einen Bandscheibenvorfall gut diagnostizieren, dies sollte aus Strahlenschutzgründen aber nur bei denjenigen Patienten durchgeführt werden, bei denen eine MRT (bspw. aufgrund eines Herzschrittmachers) nicht durchgeführt werden kann.

D. Mit Hilfe dieser neurophysiologischen Untersuchungen kann man bspw. ein spinales Wurzelkompressionssyndrom diagnostizieren. Allerdings ist hiermit eine anatomische Darstellung der komprimierten und komprimierenden Strukturen unmöglich.

D. 8 zeigt auf den rechten Processus transversus des fünften Lendenwirbels (LW5). Restliche Nummerierung (1: Discus intervertebralis bzw. Bandscheibe (LW2/3), 2: Corpus vertebrae (LWK4), 3: Liquor cerebrospinalis, 4: Cauda equina, 5: Ligamentum longitudinale posterius, 6: Bandscheibenvorfall (LW4/5), links, 7: Musculus iliopsoas, rechts, 8: Processus transversus (LWK5), rechts, 9: Corpus vertebrae (LWK5), 10: Processus articularis superior (LW5), links).

C. Die Nervenwurzel L4 kann im linken Neuroforamen und die Nervenwurzel L5 median auf Höhe des Bandscheibenfachs LW4/5 bedrängt werden.

A. Der M. iliopsoas wird von den Nervenwurzeln L1 bis L3 innerviert.

B. Der M. quadriceps femoris wird von L3 und L4 innerviert.

C. Der M. hallucis longus wird von der Nervenwurzel L5 innerviert.

D. Der M. gastrocnemicus wird von der Nervenwurzel S1 innerviert.

E. Der M. obturator internus wird von den Nervenwurzeln L5 bis S2 innerviert.

C. Das Vorhandensein von Kribbeldysästhesien ist ein unspezifisches Zeichen und entspricht keiner Operationsindikation bei einem Bandscheibenvorfall. Dermatom-zugehörige Hypästhesien oder gar eine Anästhesie, vor allem perigenital (Reithosengebiet), stellen allerdings eine Operationsindikation dar.

B. Zwischen den Processus spinosi spannt sich das Ligamentum interspinale aus. Die Ligamenta flava spannen sich zwischen den Wirbelbögen (Arcus vertebrae) benachbarter Wirbel aus. Der Arcus vertebrae setzt sich aus den Pedikeln („Füßchen“, Pediculus arcus vertebrae) und den Bogenplatten (Lamina arcus vertebrae) zusammen (Vgl. Antworten C und D). Er umfasst das Foramen vertebrale dorsal, das ventralseitig vom Corpus vertebrae begrenzt wird.

C. Denken Sie an die Operationsmethode der 'Laminektomie'!

D. Denken Sie an die sog. Pedikelschrauben, die bei Spondylodesen in die Wirbel eingebracht werden!