Case description

Eine **82-jährige Patientin** wird mit einem Rettungswagen in die Notaufnahme eingeliefert. Sie ist bei vollem Bewusstsein und gibt an, die Treppe hinuntergefallen zu sein.

Imagery

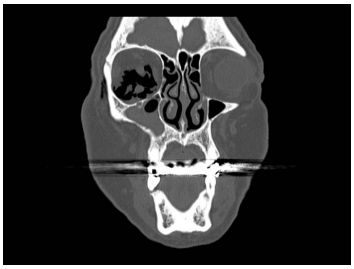

Bilgebung - CT (koronar) präoperativ

Image00001

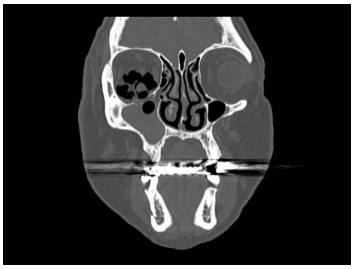

Bilgebung - CT (koronar) präoperativ

Image00002

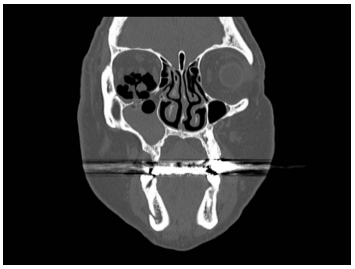

Bilgebung - CT (koronar) präoperativ

Image00003

Bilgebung - CT (koronar) präoperativ

Image00004

Bilgebung - CT (koronar) präoperativ

Image00005

Bilgebung - CT (koronar) präoperativ

Image00006

Bilgebung - CT (koronar) präoperativ

Image00007

Questions about the case

1. Welcher diagnostischer Schritt ist als nächstes indiziert?

    A. Echokardiografie

    B. Bestimmung des Quick- und INR-Wertes

    C. Röntgenuntersuchung

    D. Fragen nach einem Herzpass oder Kontaktaufnahme mit dem Hausarzt

    E. Da die Patientin augenscheinlich nur Verletzungen im Kopfbereich erlitten hat, ist die Herzerkrankung nur zweitrangig und kann außer Acht gelassen werden.

2. Welche klinischen Befunde passen zur jeweils angegeben Differentialdiagnose?

    A. Monokelhämatom, Stufe am Orbitarand - Jochbogenfraktur

    B. Einschränkung der Mundöffnung, Sensibilitätsstörung Nervus mentalis links – Jochbeinfraktur links

    C. Abweichung nach rechts bei Mundöffnung, Okklusionsstörungen – Collumfraktur links

    D. Abflachung der Jochbeinprominenz, Sensibilitätsstörung des Nervus infraorbitalis rechts – Jochbeinbeinfraktur rechts

    E. Frontoffener Biss, Okklusionsstörungen, Unterlidhämatom – paramediane Unterkieferfraktur, Orbitabodenfraktur

3. Was zählt zu den sicheren Frakturzeichen?

    A. Schwellung

    B. Functio laesa

    C. Stauchungsschmerz

    D. Abnorme Beweglichkeit

    E. Schleimhauteinriss in der Zahnreihe

4. Sehen Sie sich die Aufnahmen der veranlassten Computertomografie an. Wie lautet die Diagnose?

   A. Isolierte Jochbeinfraktur rechts

   B. Orbitaboden- und nicht-dislozierte Jochbeinfraktur mit Hämatosinus und Orbitaemphysem links

   C. Orbitaboden- und nicht-dislozierte Jochbeinfraktur mit Hämatosinus und Orbitaemphysem rechts

   D. Orbitabodenfraktur rechts und nicht-dislozierte Jochbogenfraktur

   E. Orbitabodenfraktur und nicht-dislozierte Le Fort-II-Fraktur rechts

5. Welches ist die Therapie der Wahl bei geringgradigen Orbitabodenfrakturen?

   A. Reposition und Fixation mittels Ernst'schen Ligaturen

   B. Reposition und Rekonstruktion mit einer PDS-Folie

   C. Alleinige Reposition durch einen antralen Zugang

   D. Reposition und Rekonstruktion mittels eines Titanmeshs (ca. 1 x 1 cm)

   E. Reposition und Stabilisierung mit einer Miniplatte

6. "Herzpatienten" stehen häufig unter eine antikoagulativen Therapie. Zu welcher Komplikation kann es im Rahmen eines Unfalles solcher Patienten kommen und welcher nachfolgende Therapieschritt ist sinnvoll?

   A. Entgleisung der Gerinnung - Umstellung der Antikoagulation auf Heparin

   B. Hyperkoagibilität durch Blutverlust - sofortige Bestimmung der Gerinnungsparameter

   C. Hirnblutung - Computertomografie des Schädels

   D. Hirnblutung - Magnetresonanztomografie des Schädels

   E. Blutung - Sofortige Gabe von blutgerinnungsfördernden Mittel, z.B. Vitamin K

Diagnosis of the case

Nicht-dislozierte Jochbein- und Orbitabodenfraktur rechts, Orbitaemphysem, Hämatosinus.

Diagnosis - ICD10

Chapter	ICD-10	Diagnosis	In picture	Comment
XIX. Verletzungen, Vergiftungen und bestimmte andere Folgen äußerer Ursachen	S02.3	Orbitabodenfraktur	TBD	TBD
XIX. Verletzungen, Vergiftungen und bestimmte andere Folgen äußerer Ursachen	S02.4	Jochbeinfraktur	TBD	TBD
III. Krankheiten des Blutes und der blutbildenden Organe sowie bestimmte Störungen mit Beteiligung des Immunsystems	D68.3	Blutung bei Marcumar-Therapie	TBD	TBD

Correct answers to the questions

1. (D), 2. (D), 3. (D), 4. (C), 5. (B), 6. (C),

Questions about the case with comments

A. Eine Echokardiografie ggf. später sinnvoll.