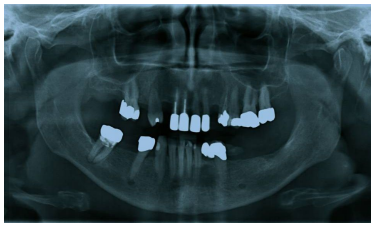


Case description

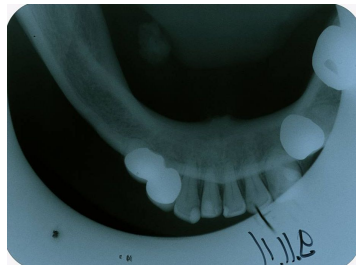Eine **36-jährige Patientin** kommt zu Ihnen in die Praxis und klagt über eine Schwellung unterhalb des linken Unterkiefers, die mit Schmerzen verbunden ist.

Imagery



Bildgebung - OPAN präoperativ

MKG_Fall57_OPAN_praop



Bildgebung - Aufbissaufnahme präoperativ

MKG_Fall57_Aufbiss_praop

p

Questions about the case

1. Welche Frage stellen Sie in Betrachtung der Beschwerden in der speziellen Anamnese?
 - A. Rauchen Sie? Wenn ja, wie lange rauchen Sie schon?
 - B. Welche Medikamente nehmen Sie momentan ein?
 - C. Sind Sie in letzter Zeit auf Ihr Gesicht gestürzt?
 - D. Wann waren Sie das letzte Mal in zahnärztlicher Behandlung?
 - E. Treten Schmerzen und eine Zunahme der Schwellung während der Mahlzeiten auf?

2. Sie veranlassen die Anfertigung einer OPAN-Aufnahme. Welche Aussage ist nicht richtig?
 - A. Die Patientin leidet vermutlich unter einer chronischen Parodontitis.
 - B. Der Zahn 43 ist apikal aufgeheilt. Der Wurzelkanal sollte gefüllt werden.
 - C. In Regio 34 - 35 ist oberhalb des Alveolarkamms eine Verschattung zu erkennen, die möglicherweise auf einen Speichelstein zurückzuführen ist.
 - D. Apikal des Zahnes 46 ist eine Aufhellung zu erkennen, der Zahn sollte auf Vitalität und Perkussion getestet werden.
 - E. Alle genannten Antwort sind nicht richtig.

3. Welches Röntgenbild lassen Sie zusätzlich zur OPAN-Aufnahme anfertigen um ihre Vermutung zu bestätigen?
 - A. Unterkiefer-Aufbissaufnahme
 - B. Zahnfilm Regio 34-35
 - C. DVT- Aufnahme
 - D. Bissflügelaufnahme links
 - E. Transversale Schichtaufnahme (TSA) links

4. Zu welcher Verdachtsdiagnose kommen Sie?

- A. Endokrine Sialadenose der Gl.submandibularis links
- B. Immunsialadenitis der Gl.parotis links
- C. Heerfordt-Syndrom (epitheloidzellige Sialadenitis) der Gl.submandibularis links
- D. Sialolithiasis der Gl.submandibularis links
- E. Aktinomykose

Diagnosis of the case

Speicheldrüsenstein (Sialolithiasis) der Gl.submandibularis links.

Diagnosis - ICD10

Chapter	ICD-10	Diagnosis	In picture	Comment
XI. Krankheiten des Verdauungssystems	K11.5	Sialolithiasis	TBD	TBD

Correct answers to the questions

1. (E), 2. (B), 3. (A), 4. (D),

Questions about the case with comments