Case description

Ein **23-jähriger Patient** kommt zu Ihnen in die Praxis und gibt an Probleme sowohl ästhetischer, als auch funktioneller Natur mit seiner Zahnstellung zu haben. Auf die genauere Nachfrage berichtet er von 'Problemen beim Abbeißen'.

Imagery

Makroskopie - Profil präoperativ

Makroskopie - Extraoral 1

Makroskopie - intraoral 1 präoperativ

Makroskopie - Intraoral 1

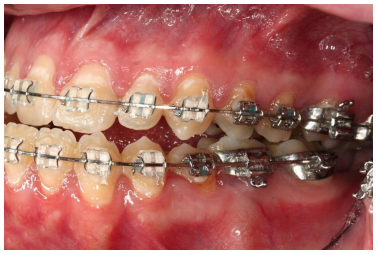

Makroskopie - intraoral 2 präoperativ

Makroskopie - Intraoral 2

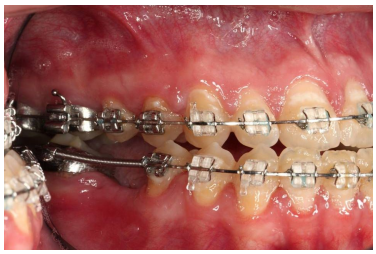

Makroskopie - intraoral 3 präoperativ

Makroskopie - Intraoral 3

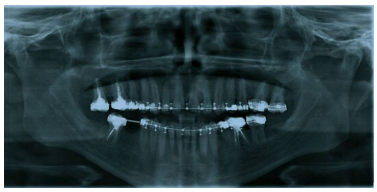

Bildgebung - OPAN präoperativ

Bildgebung präoperativ - OPAN

Bildgebung - FRS präoperativ

Bildgebung präoperativ - FRS

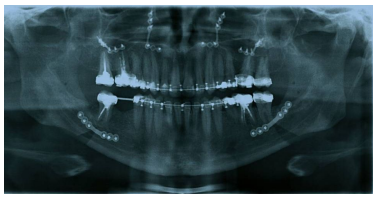

Bildgebung - OPAN postoperativ

Bildgebung postoperativ - OPAN

Bildgebung - FRS postoperativ

Bildgebung postoperativ - FRS

Questions about the case

1. Sie beginnen ein Anamnesegespräch. Welche der folgenden Aussagen ist irrelevant?

   A. Meine Weisheitszähne wurden vor ca. einem Jahr entfernt.

   B. Ich habe Probleme beim Abbeißen.

   C. Manchmal spüre ich ein Knacken im rechten Kiefergelenk.

   D. Ich finde mich nicht schön.

   E. Keine der genannten Informationen ist irrelevant.

2. Welche der folgenden Aussagen ist nicht korrekt?

   A. Bei der milden Form (Typ I) des von-Willebrand-Syndroms liegt der Faktor in geringerer Menge als normal im Blut vor.

   B. Das von-Willebrand-Syndrom ist die häufigste angeborene Gerinnungsstörung (1 von 100).

   C. Gebildet durch die Endothelzellen der Intima, bindet der von-Willebrand-Faktor im Falle einer Endothelverletzung an frei gelegtes Kollagen.

   D. Durch die präoperative Gabe von Desmopressin steigt der Faktor bis um das 5-fache.

   E. Bei der milden Form des von-Willebrand-Syndroms sollte hier auf die präoperative Desmopressingabe verzichtet werden, umso wichtiger ist die maximale lokale Blutstillung.

3. Sie untersuchen den Patienten klinisch und betrachten die angefertigten Röntgenbilder. Welche Diagnose trifft am ehesten zu?

   A. Angle Klasse III mit beideseitigem Kreuzbiss

   B. Skelettale Dysgnathie Angle Klasse III mit front-offenem Biss

   C. Front-offener Biss mit beidseitigem Kopfbiss bei Angle Klasse III

   D. Dentale Angle Klasse III

   E. Umgekehrte Frontzahnstufe bei Angle Klasse II

4. Welche Therapie würden Sie hier vorschlagen, die mit welchem Risiko verbunden ist?

   A. Bimaxilläre Umstellungsosteotomie – Schädigung des N. alveolaris inferior

   B. Kinnosteotomie – Schädigung des N. mentalis

   C. Unterkieferrückverlagerung – Schädigung des N. alveolaris inferior

   D. Oberkiefervorverlagerung – Hohes Blutungsrisiko

   E. Oberkiefervorverlagerung – Schädigung des N. infraorbitalis

5. Welche Aussage bzgl. Dysgnathiekorrekturen ist nicht richtig?

   A. Bei einer Oberkieferverlagerung wird eine Le-Fort-I-Fraktur durchgeführt, wobei der Processus pterygoideus unberührt bleibt.

   B. Der Oberkiefer kann bis zu 8mm rückverlagert und bis zu 2-3mm vorverlagert werden.

   C. Durch eine Operation nach Obwegeser/DalPont ist es möglich den Unterkiefer bis zu 10-12mm nach mesial bzw. distal zu verlagern.

   D. Als Operationsrisiken sind im Oberkiefer Blutungen der A. maxillaris, im Unterkiefer die Schädigung des N. alveolaris inferior aufzuführen.

   E. Ziel der orthognathen Chirurgie ist es eine regelrechte Okklusion herzustellen und die Ästhetik zu optimieren.

Diagnosis of the case

Skelettale Dysgnathie Angle Klasse III mit front-offenem Biss.

Diagnosis - ICD10

Chapter	ICD-10	Diagnosis	In picture	Comment
XI. Krankheiten des Verdauungssystems	K07.2	Dysgnathie	TBD	TBD
XI. Krankheiten des Verdauungssystems	K07.2	Anteriorer offener Biss	TBD	TBD
XI. Krankheiten des Verdauungssystems	K07.2	Hinterer Kreuzbiss	TBD	TBD
XI. Krankheiten des Verdauungssystems	K07.2	Mesialbiss	TBD	TBD

Correct answers to the questions

1. (E), 2. (E), 3. (B), 4. (A), 5. (B),

Questions about the case with comments