Case description

Eine **68-jährige Patientin** wird zu Ihnen in die MKG-chirurgische Abteilung des Klinikums durch den Hauszahnarzt überwiesen. Jener bemerkte eine Schleimhautveränderung am linken Zungenrand.

Imagery

Makroskopie - intraoral präoperativ

Makroskopie - Präoperativ

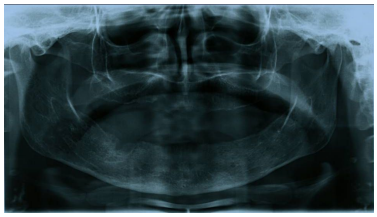

Bildgebung - OPAN präoperativ

Bildgebung präoperativ - OPAN

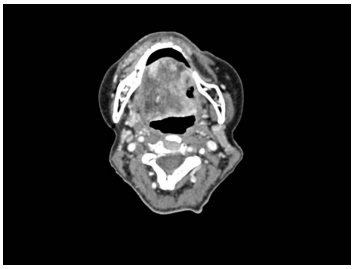

Bildgebung präoperativ - CT

Bildgebung präoperativ - CT 1

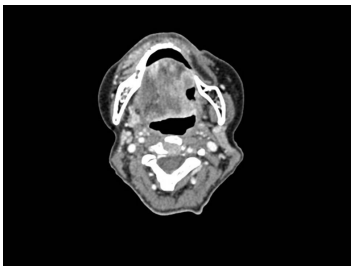

Bildgebung präoperativ - CT

Bildgebung präoperativ - CT 2

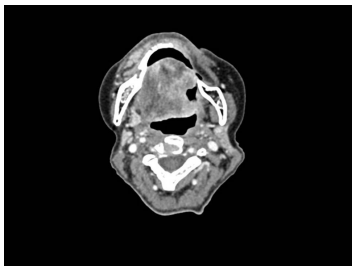

Bildgebung präoperativ - CT

Bildgebung präoperativ - CT 3

Makroskopie - intraoral postoperativ

Makroskopie - Postoperativ

Bildgebung - OPAN postoperativ

Bildgebung postoperativ - OPAN

Questions about the case

1. Welche Frage stellen Sie bzgl. der speziellen Anamnese?

    A. Nehmen Sie Medikamente ein?

    B. Leiden Sie unter Allgemein- u./o. Stoffwechselerkrankungen?

    C. Ist Ihre Zunge in der Bewegung eingeschränkt?

    D. Leiden Sie unter Allergien?

    E. Wann fand Ihr letzter Zahnarztbesuch statt?

2. Bei der Untersuchung der Patientin führen Sie u.a. die Palpation der Lymphknoten durch. Welche Aussage ist nicht richtig?

    A. Karzinommetastasen werden palpatorisch oft als hart, wenig verschieblich und nicht druckdolent wahrgenommen. Entzündlich vergrößerte Lymphknoten erscheinen dagegen meist weich und druckschmerzhaft.

    B. Die palpatorische Kontrolle erfolgt von der Kinnspitze über den submandibulären bis in den supraklavikulären Bereich.

    C. Der Lymphabfluss ist seitlich getrennt. Es bestehen im Gegensatz zu anderen Körperregionen keine gekreuzten Lymphbahnen.

    D. Bei der Untersuchung sollte der Kopf des Patienten nach vorne gebracht werden, damit die Kieferregion problemlos abgetastet werden kann.

    E. Bei den submandibulären und submentalen Lymphknoten sollte gegen den Unterrand mit Druck gegen den Mundboden getastet werden.

3. Welche Aussage ist kein Kennzeichen für einen malignen Tumor?

    A. Schnelles Wachstum

    B. Ausbildung von Metastasen

    C. Verdrängung des umliegenden Gewebes

    D. Neigung zur Rezidivbildung

    E. Kein Vorliegen einer Kapsel

4. Zu der Klassifikation vom Tumoren wurde das TNM-System eingeführt. Welche Aussage ist nicht richtig?

   A. pTNM beschreibt die posttherapeutische histopathologische Klassifikation.

   B. Tis beschreibt ein Carcinoma in situ.

   C. N3 bedeutet, dass Lymphknotenmetastasen in einem oder mehreren regionären Lymphknoten über 6cm gefunden worden sind.

   D. MX heißt, dass keine Fernmetastasen vorliegen.

   E. T1 weist auf einen Tumor mit bis zu 2cm Größendurchmesser hin.

Diagnosis of the case

Karzinom der Zunge.

Diagnosis - ICD10

Chapter	ICD-10	Diagnosis	In picture	Comment
II. Neubildungen	C02.0	Bösartige Neubildung der vorderen zwei Drittel der Dorsalfläche der Zunge	TBD	TBD

Correct answers to the questions

1. (C), 2. (C), 3. (C), 4. (D),

Questions about the case with comments

C. Insbesondere im dorsalen Bereich der Zunge kreuzen sich die Lymphbahnen.

C. Maligne Tumore infiltrieren das umliegende Gewebe