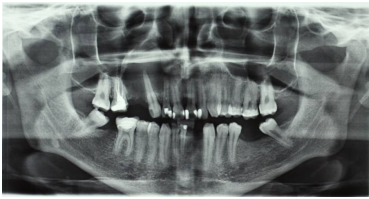

Fallbeschreibung

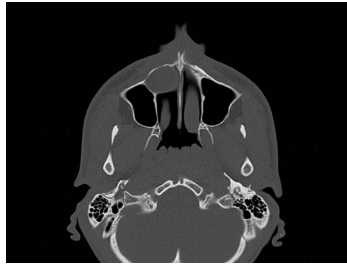
Ein **27-jähriger Patient** stellt sich in Ihrer MKG-chirurgischen Praxis vor. Er wurde aufgrund einer leichten Schwellung und im Röntgenbild erkennbaren ausgedehnten Aufhellung im Oberkiefer von seinem Hauszahnarzt an Sie überwiesen.

Bildgebung



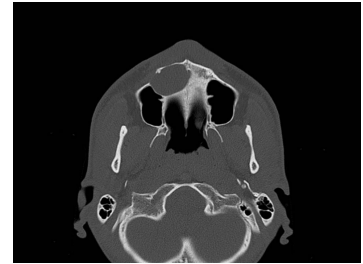Bildgebung - OPAN präoperativ

MKG_Fall61_OPAN_praop



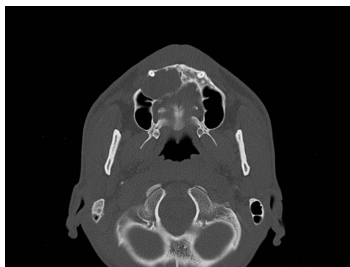Bildgebung - CT axial präoperativ

Image00001



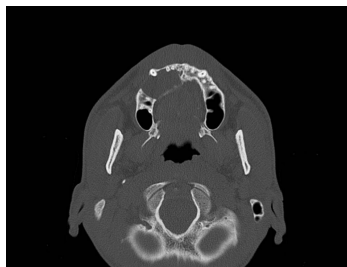Bildgebung - CT axial präoperativ

Image00002



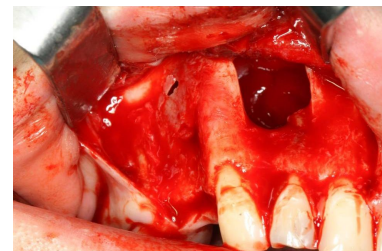
Bildgebung - CT axial präoperativ

Image00003



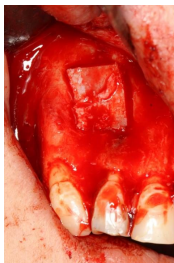Bildgebung - CT axial präoperativ

Image00004



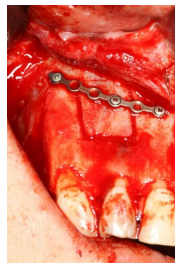
Makroskopie - intraoperativ

MKG_Fall61_intraop1



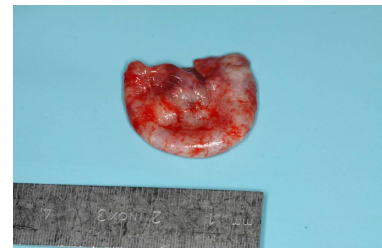Makroskopie - intraoperativ

MKG_Fall61_intraop4



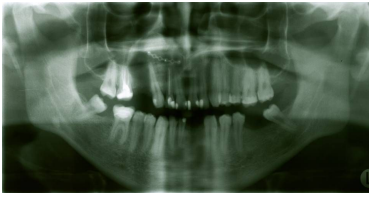Makroskopie - intraoperativ

MKG_Fall61_intraop5



Makroskopie - intraoperativ

MKG_Fall61_intraop6



Bildgebung - OPAN postoperativ

**Bildgebung postoperativ -
OPAN**

Fragen zum Fall

1. Welche Frage stellen Sie bzgl. der speziellen Anamnese nicht?
 - A. Leiden Sie unter Schmerzen?
 - B. Wann haben Sie das erste Mal die Veränderung im Oberkiefer bemerkt?
 - C. Haben Sie je allergisch auf zahnärztliche Maßnahmen (z.B. Spritzen, Schmerzmittel etc.) reagiert?
 - D. Haben Sie Gefühl in Ihrer Oberlippe?
 - E. Haben Sie eine Veränderung der Zahnstellung im Oberkiefer bemerkt?

2. Welche Beschreibung des Befundes ist mit Betrachtung der angefertigten OPAN-Aufnahme richtig?
 - A. Scharf begrenzte Aufhellung im rechten Oberkiefer
 - B. Mukozele der rechten Kieferhöhle
 - C. Polyzystische Verschattung im rechten Oberkiefer
 - D. Glatt begrenzte, ovale Verschattung im rechten Oberkiefer
 - E. Radikuläre Zyste ausgehend vom Zahn 13

3. Welche weiterführende Diagnostik würden Sie vorschlagen?
 - A. Sondierungstiefenmessung der Zähne im 1. Quadranten
 - B. Messung des Lockerungsgrades der Zähne
 - C. Vitalitätsprobe der umliegenden Zähne
 - D. Zahnfilm des Zahnes 13
 - E. Alle Antworten sind richtig.

4. Welchen vorläufigen Verdachtsbefund würden Sie aufgrund der vorliegenden Befunde erheben?
- A. Radikuläre Zyste ausgehend von dem Zahn 16
 - B. Follikuläre Zyste Zahn 13
 - C. Keratozyste
 - D. Ameloblastom
 - E. Radikuläre Zyste ausgehend von dem Zahn 12
5. Welche Therapie würden Sie dem Patienten vorschlagen?
- A. Entfernung des Zystenmaterials, mit plastischer Deckung
 - B. Entfernung des Zystenmaterials mit Einlagerung eines Kollagenvlies
 - C. Exstirpation der Zyste mit Einlagerung retromolaren Knochens
 - D. Exstirpation der Zyste mit Einlagerung von Beckenkammknochen
 - E. Keine der genannten Antworten ist richtig
6. Welche weiteren Maßnahmen würden Sie dem Patienten mitgeben?
- A. Schnäuzverbot
 - B. Flüssige Kost die nächsten Tage
 - C. Bettruhe für 24 h
 - D. Einnahme von Schmerzmitteln bei Bedarf
 - E. Alle Antworten sind richtig.

Diagnose des Falls

Radikuläre Zyste des rechten Oberkiefers ausgehend vom Zahn 13.

Diagnose - ICD10

Chapter	ICD-10	Diagnose	In picture	Kommentar
XI. Krankheiten des Verdauungssystems	K04.8	Radikuläre Zyste des Oberkiefers	TBD	TBD

Richtige Antworten

1. (C), 2. (A), 3. (C), 4. (E), 5. (D), 6. (E),

Fragen zum Fall mit Kommentaren