Case description

Sie sind Nuklearmediziner einer Uniklinik, zu Ihnen wurde ein Patient mit Prostata Karzinom zum Staging geschickt.

57 jähriger Patient, bei dem nach einem steigenden PSA-Wert eine weitere Abklärung stattgefunden hat.

Gleason-Score 4+5=9

Imagery

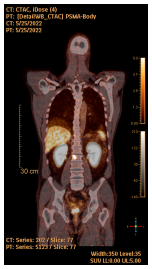

PET 05-22

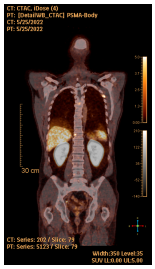

PEt 05-22_2

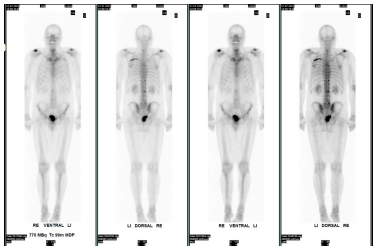

Skelettszinti 07-23

IMG_8626

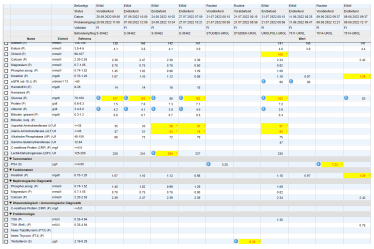

Labor

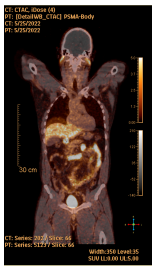

PET 05-22_6

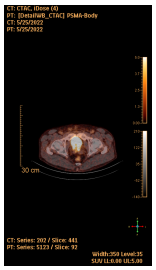

PET 05-22_4

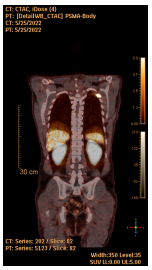

PET 05-22_5

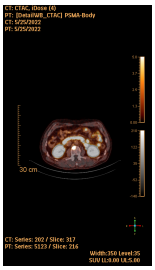

PET 05-22_3

Questions about the case

1. Welche weitere Untersuchung, neben einer Abdomensonographie, wäre die 1. Wahl fürs Staging des Prostata Karzinoms bei steigendem PSA >10ng/dl bzw einem Gleason Score >=7?

   A. Skelettszintigraphie mit Technetium 99

   B. 18-FDG PET/CT

   C. PSMA PET/CT

   D. Skelettszintigraphie mit Iod 131

   E. Sonographie Thorax

2. Was ist zu erkennen in der Bildgebung?

   A. Ein physiologischer Normalbefund

   B. Polytope ossäre Metastasierung im Stammskelett

   C. Prostata Karzinom

   D. Zu schlechte Bildqualität für eine Aussage

   E. Auffälligkeiten im Bereich des Schultergelenks beideits

3. Eine weitere Bildgebung wird veranlasst. Nun kommt das PET/CT zum Einsatz, Was ist nun zu erkennen ?

   A. Kräftig PSMA-exprimierender Primärtumor in beiden Prostata Lappen

   B. Metastenverdächtige Mehranreicherung in HWK 6

   C. Metastenverdächtige Mehranreicherung in LWK 5

   D. Normalbefund

   E. Metastenverdächtige Mehranreicherung der 10 Rippe

Diagnosis of the case

Prostata CA

Diagnosis - ICD10

Chapter	ICD-10	Diagnosis	In picture	Comment
II. Neubildungen	C61	Maligne Prostataerkrankung	TBD	TBD

Correct answers to the questions

1. (A), 2. (B), 3. (A),

Questions about the case with comments

A. Korrekt, hiermit kann ein erhöhter Knochenstoffwechsel der Metastasen sichtbar gemacht werden

C. Die Prostata wird von der Blase, in der sich das über die Nieren ausgeschiedene TC99 befindet, überlagert

D. Die Bildqualität ist gut und ausreichend für eine Befundung

E. Hier sehen wir normale degenerative Gelenkveränderungen, dem Alter des Patieten entsprechend